TROVARE
Repositorio Institucional
Instituto Universitario y Hospital Italiano de Buenos Aires

Fleitas, María de los Milagros

Trabajo final integrador: Carrera de Especialización en Cardiología: caso clínico

Carrera de Especialización en Cardiología

Trabajo final 2022

Cita sugerida: *Fleitas M de los M. Trabajo final integrador: Carrera de Especialización en Cardiología: caso clínico. [trabajo final de especialización] [Internet]. [Buenos Aires]: Instituto Universitario Hospital Italiano de Buenos Aires; 2022 [citado AAAA MM DD]. 14 p. Disponible en: https://trovare.hospitalitaliano.org.ar/descargas/tesisytr/20220801134743/trabajo-final-fleitas-maria.pdf*

Este documento integra la colección Tesis y trabajos finales de Trovare Repositorio del Institucional del Instituto Universitario Hospital Italiano de Buenos Aires y del Hospital Italiano de Buenos Aires. Su utilización debe ser acompañada por la cita bibliográfica con reconocimiento de la fuente.

Para más información visite el sitio http://trovare.hospitalitaliano.org.ar/

HOSPITAL ITALIANO de Buenos Aires

Esta obra está bajo licencia 2.5 de Creative Commons Argentina
Acceda a la licencia completa:
http://creativecommong.org/licenses/legal.htm

Trabajo Final Integrador

Carrera de Especialista en Cardiología

Instituto Universitario Hospital Italiano

María de los Milagros Fleitas

DNI: 93.274.147

Abril 2022

Caso clínico internación

Se presenta el caso de un paciente masculino de 78 años, hipertenso y con sobrepeso, sin antecedentes cardiovasculares conocidos.

Consultó en guardia, a las 48 horas del postoperatorio de cirugía láser de próstata, por episodio de disnea súbita en reposo, acompañado de opresión torácica durante 1 hora (sin cambios con la respiración ni con los movimientos, tampoco relacionada a clase funcional), además de mareos y debilidad generalizada, sin pérdida del conocimiento. Según familiar presente, el paciente se encontraba fatigado, taquipneico y sudoroso.

Llegó al hospital asintomático, con una presión arterial de 120/80 mmHg y una frecuencia cardíaca de 85 por minuto, saturando 96% al aire ambiente, bien perfundido y sin signos de insuficiencia cardíaca o bajo gasto. En el laboratorio presentaba hemograma, ionograma y función renal normales, proBNP 200 pg/mL y troponinas ultrasensibles 390 pg/mL. En el electrocardiograma de ingreso (**figura 1**) se evidenció ritmo sinusal a 80 latidos por minuto, eje eléctrico conservado con bloqueo de rama derecha (BRD) de bajo grado (no presente en electrocardiograma previo, **figura 2)** y T negativas oponentes al mismo, complejo QRS angosto, sin cambios isquémicos agudos en el segmento S T.

Figura 1. Electrocardiograma de 12 derivaciones

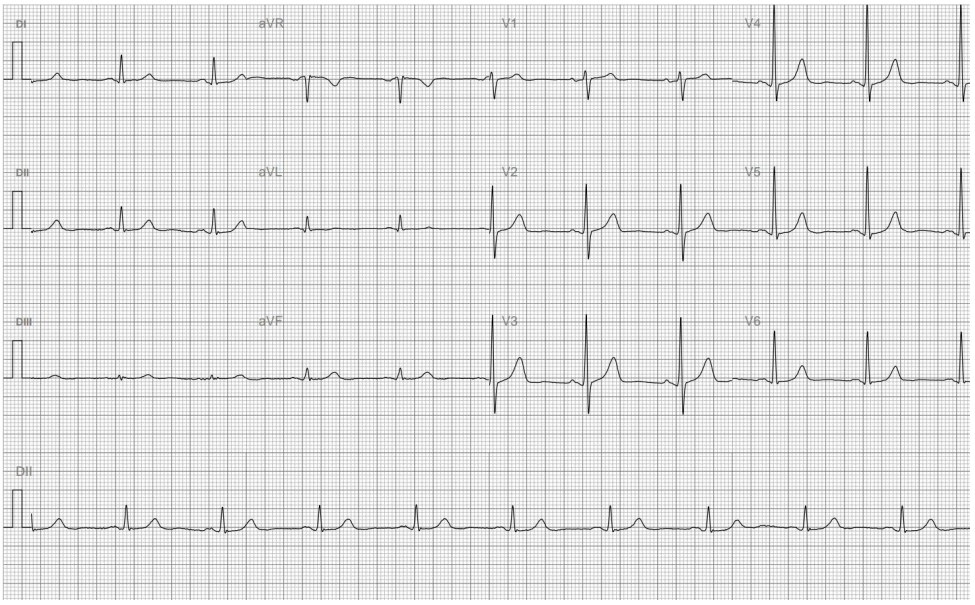

Figura 2. Electrocardiograma previo del paciente.

En el ecocardiograma bedside (**figuras 3-8**) se evidenció función sistólica del ventrículo izquierdo (FSVI) conservada, sin trastornos regionales de la motilidad parietal. Cavidades derechas dilatadas, con gradiente entre aurícula derecha y ventrículo derecho (AD-VD) de 35 mmHg y vena cava inferior (VCI) dilatada, con colapso inspiratorio > 50%, por ende una presión sistólica pulmonar estimada en 45 mmHg. Presentaba, además, una excursión sistólica del plano del anillo tricuspídeo (TAPSE, por sus siglas en inglés) de 19 mm. Como dato de relevancia, el paciente tenía un ecocardiograma del año anterior sin hipertensión pulmonar.

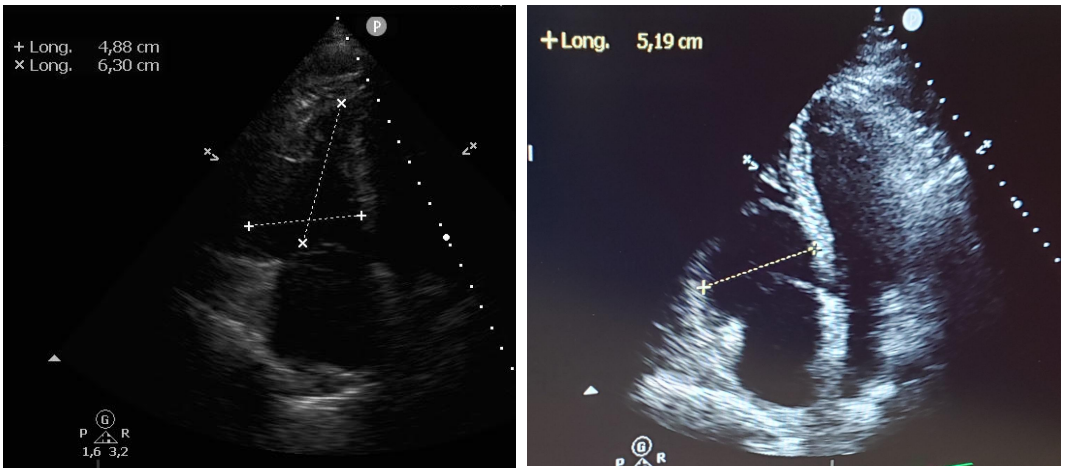

Figuras 3 y 4: Medición de dimensiones del ventrículo derecho (VD) por ecocardiograma, en vista apical de 4 cámaras, evidenciándose aumento de su ancho (> 4.1 cm a nivel basal).

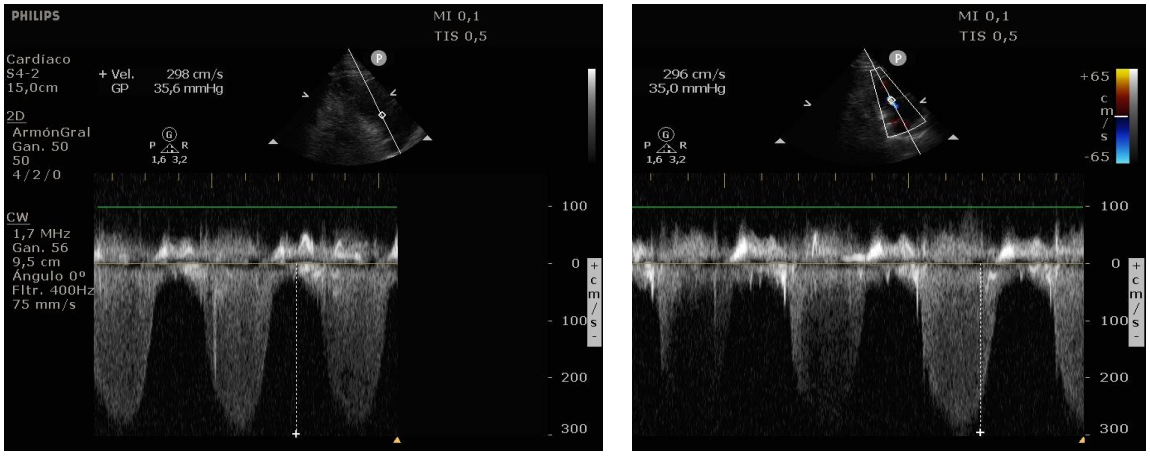

Figuras 5 y 6: Ecocardiograma en vista paraesternal eje largo, orientada al tracto de entrada del VD, con medición el gradiente AD-VD por doppler (35.6 mmHg).

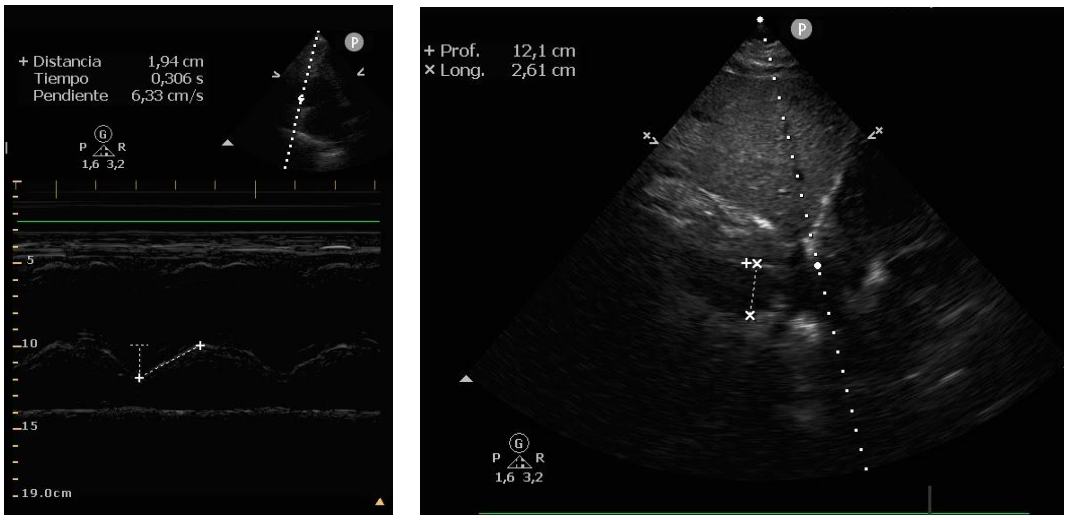

Figuras 7 y 8: 7) Vista apical 4 cámaras para medición de TAPSE (19 mm). 8) Vista subxifoidea, se evidencia VCI dilatada (>2,1 cm).

Por presentar el paciente leve asimetría de miembros inferiores, se solicitó un doppler venoso que evidenció trombosis venosa profunda (TVP) aguda de la vena solear y venas gemelares de miembro inferior derecho.

Ante la sospecha de tromboembolismo de pulmón (TEP), se procedió a establecer la probabilidad diagnóstica. El paciente presentaba un Score de Ginebra [1] de 6 puntos (probabilidad intermedia: por frecuencia cardíaca, edad y cirugía previa) y un puntaje de Wells simplificado de 2 puntos (probabilidad alta: por inmovilización y TEP como diagnóstico más probable). Tenía, además, un electrocardiograma con BRD nuevo, un doppler de miembros inferiores con evidencia de TVP infrapatelar y un

ecocardiograma transtorácico (ETT) con dilatación de cavidades derechas e hipertensión pulmonar nueva.

Evidencia: cuando el doppler de miembros inferiores muestra TVP distal, se debe continuar con pruebas diagnósticas para confirmar el diagnóstico de TEP. (*Recomendación clase IIa nivel de evidencia B*). [2]

En pacientes con sospecha de TEP con estabilidad hemodinámica, el ETT no es mandatorio para el diagnóstico de rutina. [3]

Ante una probabilidad clínica intermedia/alta, se solicitó entonces una angio-tomografía de tórax que confirmó el diagnóstico de TEP agudo (**figura 9**).

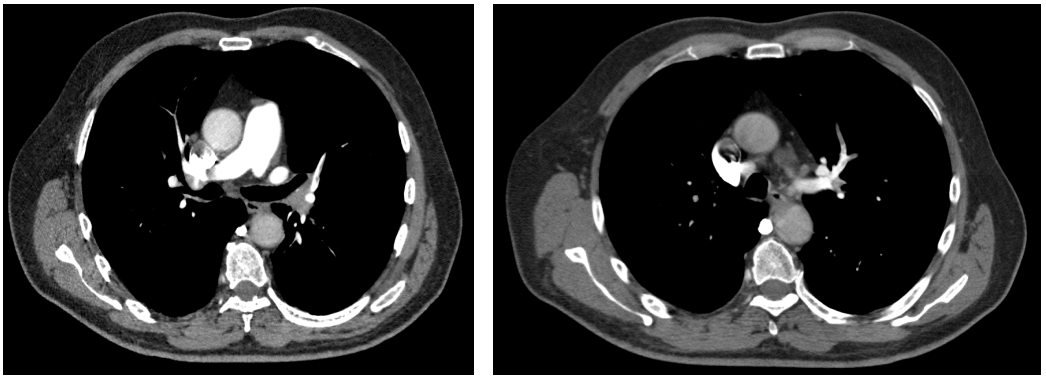

Figura 9: Angiotomografía de tórax que evidencia TEP agudo en ramo lobar derecho para el LSD y ramos segmentarios para el LM, LSI y LII.

Evidencia: si existe una probabilidad de TEP intermedia/alta, se recomienda realizar una angiotomografía de tórax para confirmar el diagnóstico (*Evidencia: recomendación clase I, nivel de evidencia A*). Se considera positivo el estudio si hay evidencia de trombo segmentario o más proximal (*Recomendación clase I, nivel de evidencia B*). [2]

Luego de la confirmación diagnóstica, se estableció una clasificación de riesgo. El paciente presentaba un puntaje de PESI (Pulmonary Embolism Severity Index) de 88 puntos - Clase III, por edad y sexo, con un riesgo de mortalidad estimado entre 3.2 y 7.1%. En el laboratorio presentaba Troponinas elevadas, y en el ecocardiograma se evidenciaban cavidades derechas dilatadas, con función sistólica conservada por TAPSE (si bien no se midieron los tisulares). No presentaba inestabilidad hemodinámica, por lo que quedó clasificado en riesgo intermedio. [2]

Evidencia: en pacientes con probabilidad clínica de TEP intermedia/alta y que no presentan inestabilidad hemodinámica, se recomienda iniciar la anticoagulación sin demora hasta que se confirma el diagnóstico (*Recomendación clase I, nivel de evidencia B*). [2]

Si bien la función renal era normal, se decidió iniciar heparina no fraccionada (con vida media corta) por el antecedente de la cirugía de próstata reciente y la posibilidad de suspensión rápida ante cualquier evento de sangrado (*Clase Ia, Nivel de evidencia C)*. *Consenso de Enfermedad Tromboembólica Aguda - Sociedad Argentina de Cardiología - 2016.*

El paciente intercurrió con hematuria y caída de 8 puntos del hematocrito en el transcurso de 48 horas luego de iniciado el tratamiento, debiéndose suspender momentáneamente la anticoagulación. En este contexto, se repitió un doppler venoso de miembros inferiores, evaluando la posibilidad de colocación de filtro de vena cava inferior (VCI) que luego se desestimó por presentar ya vasos recanalizados.

Evidencia: En pacientes con TVP aguda proximal con contraindicaciones para anticoagulación está indicado el filtro de vena cava (*Clase I, Nivel de evidencia B*).

Los filtros de vena cava deben considerarse en los pacientes con TEP y contraindicación absoluta para anticoagulación (por hemorragia activa o riesgo excesivo de sangrado) y en aquellos con recurrencia a pesar de dosis terapéuticas de anticoagulación (*Clase IIa, Nivel de evidencia C*). [2]

Por evolucionar con estabilidad del hematocrito posterior a transfusión de glóbulos rojos, se decidió reiniciar anticoagulación. El paciente no repitió eventos de sangrado y, luego de una semana con heparina, se rotó a anticoagulantes orales (paciente con buena función renal, sin antiagregación concomitante), siendo una alternativa válida a la anticoagulación con antivitamina K (AVK), [4,5](*Clase I, Nivel de evidencia A*).[2] En este caso se optó por rivaroxaban 20 mg diarios [6] a fin de completar 6 meses de tratamiento desde el evento agudo.

Evidencia: En pacientes con TEP de riesgo intermedio o bajo, elegibles para nuevos anticoagulantes orales (NOACs, por sus siglas en inglés), se recomiendan éstos frente a los AVK cuando se inicia el tratamiento por vía oral [4,5] (*Clase I, Nivel de Evidencia A*). [2]

No se inició una dosis mayor de rivaroxaban por haber recibido tratamiento inicial con heparina por al menos una semana. En caso contrario, la recomendación es iniciar 15 mg de rivaroxaban dos veces al día durante las primeras 3 semanas, seguido de 20 mg diarios. [6]

Si bien en este paciente se descartó enfermedad oncológica, el rivaroxaban podría haber sido válido también en ese caso.

Evidencia: En pacientes con TEP y cáncer, la anticoagulación con endoxaban o rivaroxaban puede ser considerada como alternativa a la heparina de bajo peso molecular, con la excepción de pacientes con cáncer gastrointestinal (*Clase Iia, Nivel de Evidencia C*). [2 7]

En cuanto a la duración del tratamiento, se recomienda anticoagulación por al menos 3 meses en todos los pacientes con TEP (*Clase I, Nivel de Evidencia A*). [2]

En pacientes con un primer evento de TEP/TVP secundario a un factor de riesgo mayor/reversible, se recomienda discontinuar el tratamiento anticoagulante luego de los 3 meses (*Clase I, Nivel de Evidencia B*). [2]

A modo de resumen, el tromboembolismo venoso ocupa el tercer lugar en frecuencia entre los síndromes cardiovasculares luego del infarto y el accidente cerebro vascular, estimándose una incidencia anual de TEP de entre 39 y 115 casos cada 100.000 personas. [8] Como principales factores predisponentes se puede mencionar el trauma mayor, las cirugías, fracturas de miembros inferiores, daño en la médula espinal y el cáncer. [9,10] La clínica suele ser inespecífica (disnea, dolor torácico, síncope, hemoptisis), y se debe determinar la probabilidad diagnóstica según los síntomas y signos presentes para luego continuar con el algoritmo y así confirmar o descartar la enfermedad.

En el caso del paciente mencionado, presentaba una probabilidad intermedia/alta por lo que la indicación era realizar una angiotomografía de tórax mientras la función renal fuese normal.

Una vez establecido el diagnóstico, se pasó a clasificar el riesgo del paciente para así evaluar el pronóstico y establecer la terapéutica indicada.

Pese a intercurrir con hematuria en contexto de un postoperatorio, el hematocrito se estabilizó y por buena evolución posterior pudo continuar el esquema terapéutico con los nuevos anticoagulantes orales sin nuevas intercurrencias.

Bibliografía

1. Klok FA, Mos ICM, Nijkeuter M, et al. Simplification of the Revised Geneva Score for Assessing Clinical Probability of Pulmonary Embolism [Internet]. Archives of Internal Medicine. 2008;168(19):2131. Available from: http://dx.doi.org/10.1001/archinte.168.19.2131

2. Konstantinides SV, Meyer G, Becattini C, et al. 2019 ESC Guidelines for the diagnosis and management of acute pulmonary embolism developed in collaboration with the European Respiratory Society (ERS). Eur Heart J 2020;41(4):543–603.

3. Roy P-M, Colombet I, Durieux P, Chatellier G, Sors H, Meyer G. Systematic review and meta-analysis of strategies for the diagnosis of suspected pulmonary embolism [Internet]. BMJ. 2005;331(7511):259. Available from: http://dx.doi.org/10.1136/bmj.331.7511.259

4. van der Hulle T, Kooiman J, den Exter PL, Dekkers OM, Klok FA, Huisman MV. Effectiveness and safety of novel oral anticoagulants as compared with vitamin K antagonists in the treatment of acute symptomatic venous thromboembolism: a systematic review and meta-analysis. J Thromb Haemost 2014;12(3):320–8.

5. EINSTEIN–PE Investigators, Büller HR, Prins MH, et al. Oral rivaroxaban for the treatment of symptomatic pulmonary embolism. N Engl J Med 2012;366(14):1287–97.

6. Oral Rivaroxaban for Symptomatic Venous Thromboembolism [Internet]. New England Journal of Medicine. 2011;364(12):1178–1178. Available from: http://dx.doi.org/10.1056/nejmc1100734

7. Young AM, Marshall A, Thirlwall J, et al. Comparison of an Oral Factor Xa Inhibitor With Low Molecular Weight Heparin in Patients With Cancer With Venous Thromboembolism: Results of a Randomized Trial (SELECT-D) [Internet]. Journal of Clinical Oncology. 2018;36(20):2017–23. Available from: http://dx.doi.org/10.1200/jco.2018.78.8034

8. Wendelboe AM, Raskob GE. Global Burden of Thrombosis [Internet]. Circulation Research. 2016;118(9):1340–7. Available from: http://dx.doi.org/10.1161/circresaha.115.306841

9. Rogers MAM, Levine DA, Blumberg N, Flanders SA, Chopra V, Langa KM. Triggers of hospitalization for venous thromboembolism. Circulation 2012;125(17):2092–9.

10. Anderson FA, Spencer FA. Risk Factors for Venous Thromboembolism [Internet]. Circulation. 2003;107(23_suppl_1). Available from: http://dx.doi.org/10.1161/01.cir.0000078469.07362.e6

Caso clínico ambulatorio

Se presenta el caso de una paciente femenina de 85 años, con los siguientes factores de riesgo cardiovascular: ex tabaquismo, dislipemia e hipertensión arterial. Como antecedentes cardiovasculares presentaba: diagnóstico de fibrilación auricular de tiempo indeterminado en 2019, que le había causado una taquicardiomiopatía con deterioro moderado de la FSVI, requiriendo cardioversión eléctrica exitosa luego de un ecocardiograma transesofágico que descartó presencia de trombos y recuperando posteriormente la función sistólica. Además tenía un ETT del año previo con triple valvulopatía regurgitante de grado moderado (aórtica, mitral y tricuspídea) por dilatación de cavidades.

Se encontraba medicada con enalapril 5 mg cada 12 horas y amlodipina 5 mg, anticoagulada con dabigatrán 110 mg cada 12 horas y control de ritmo con amiodarona 200 mg diarios.

Evidencia: *Se recomienda dosis menor de dabigatrán (110 mg cada 12 horas) en pacientes de edad ≥ 80 años, que tomen verapamilo de forma concomitante o con elevado riesgo de sangrado*. [1]

En pacientes con fibrilación auricular la anticoagulación con dabigatrán en una dosis de 110 mg cada 12 horas se asoció con una tasa de accidente cerebro vascular y eventos trombóticos similar a pacientes anticoagulados con warfarina, y a una menor tasa de hemorragia mayor. [2]

En pacientes con insuficiencia mitral o aórtica moderadas, se recomienda seguimiento con ETT de forma anual. [3] *(Recomendación Clase II, Nivel de evidencia C). Consenso de Valvulopatías de la Sociedad Argentina de Cardiología - 2015.*

La paciente acudió a consultorios externos de cardiología refiriendo disnea en clase funcional II - III durante los últimos meses. Al examen físico se encontraba normotensa, con una frecuencia cardíaca de 70 latidos por minuto, regular, y sin signos de insuficiencia cardíaca o bajo gasto. Se realizó laboratorio que no mostró particularidades y se solicitó nuevo ETT, dándole pautas de alarma ante progresión de sintomatología.

El nuevo ETT (**figuras 1-4**) evidenció FSVI en el límite inferior de la normalidad (Fracción de eyección en 54%), con dilatación biauricular (volumen indexado de

aurícula izquierda de 78.8 ml/m2). Diámetro de fin de sístole: 2.66 cm, fin de diástole: 5 cm. Válvula aórtica trivalva, con reflujo moderado a severo (vena contracta de 0.42 cm, un tiempo de hemipresión de 540 milisegundos y flujo reverso en aorta descendente y abdominal), insuficiencia mitral central moderada a severa (por dilatación anular y aumento del área de tenting, con volumen regurgitante de 63 ml, área efectiva de orificio regurgitante de 0.26 cm2 y vena contracta de 0.4 cm). Insuficiencia tricuspídea leve, con presión sistólica pulmonar estimada en 43 mmHg (Hipertensión pulmonar leve).

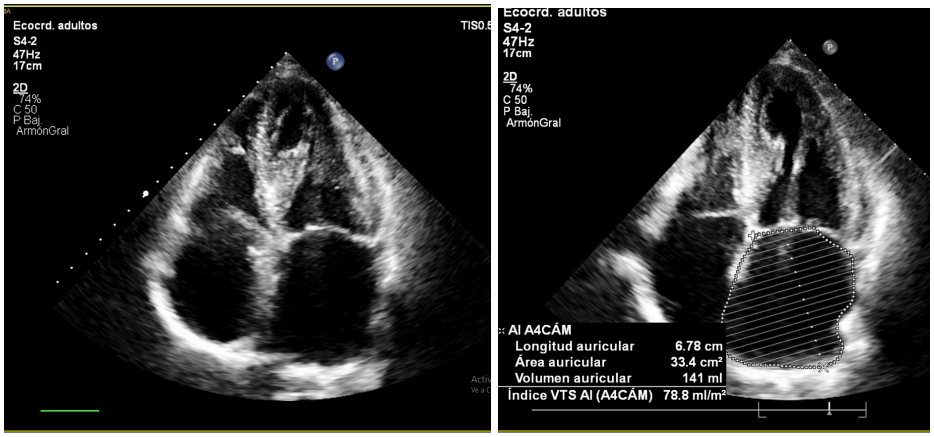

Figura 1 y 2. ETT en vista apical de 4 cámaras, evidenciando dilatación biauricular. (Aurícula izquierda con volumen indexado >35 ml/m2)

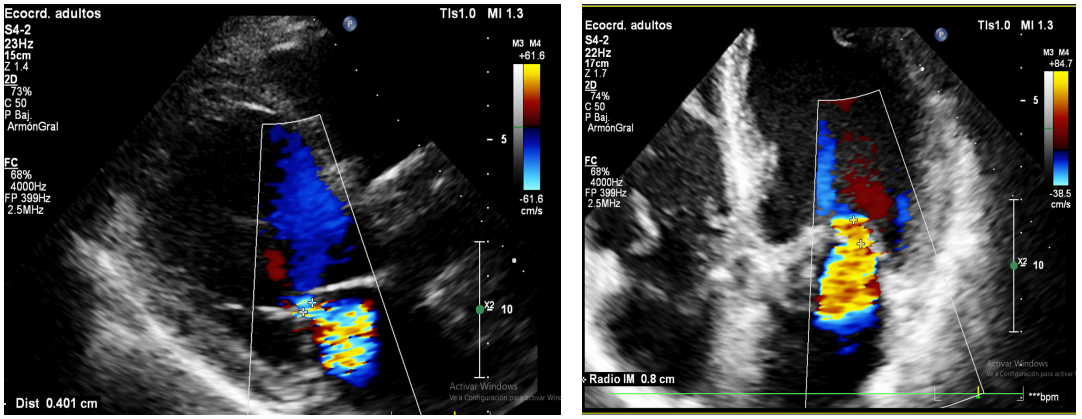

Figura 3 y 4. 3) vista paraesternal, eje largo, con insuficiencia mitral (IM) y vena contracta de 0.4 cm. 4) Vista apical, de 4 cámaras, con PISA de la IM de 0.8 cm.

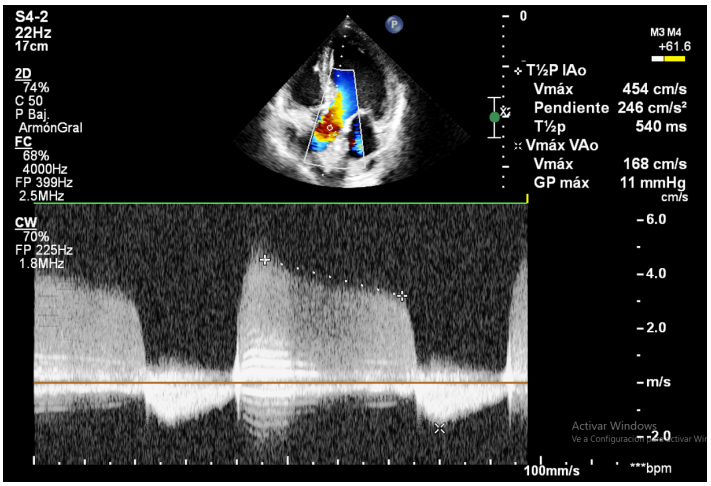

Figura 5. Vista apical, 4 cámaras, con evidencia de reflujo aórtico y medición del tiempo de hemipresión.

Se considera insuficiencia mitral severa si el volumen regurgitante es ≥ 60 mL, la fracción regurgitante ≥ 50% y el orificio regurgitante efectivo ≥ 0.40 cm^2. [3,4,5] Otros parámetros son: inversión del flujo sistólico en venas pulmonares, llenado mitral con onda E ≥ 1,5 m/s, IVT mitral/IVT aórtico > 1,4, efecto coanda (flujo excéntrico con efecto pared).

Se considera insuficiencia aórtica severa si el jet ocupa ≥65% del tracto de salida del ventrículo izquierdo, si la vena contracta es >0.6 cm, si hay flujo reverso holodiastólico en la aorta abdominal proximal, si el volumen regurgitante es ≥60 mL/por latido, si la fracción regurgitante es ≥50% o si el orificio regurgitante efectivo es ≥0.3 cm^2. [3,4,5]

La paciente ya presentaba previamente valvulopatías moderadas secundarias, en este contexto se interpreta actualmente como doble valvulopatía regurgitante crónica con signos de severidad, sintomática para disnea y con FSVI < a 55 %.

Evidencia para estudio de valvulopatías: se recomienda realizar un ETT para evaluar causa y severidad de la regurgitación, dimensiones del ventrículo izquierdo, FSVI, pronóstico y tiempos para la intervención (*Recomendación clase I, Nivel de Evidencia B*). [3]

Evidencia en cuanto a la indicación de intervención:

- Para pacientes sintomáticos con insuficiencia aórtica severa está indicada la cirugía valvular aórtica independientemente de la FSVI (*Recomendación clase I, Nivel de Evidencia B*). [3]

- Para pacientes asintomáticos con insuficiencia aórtica severa crónica y FEY ≤55%, está indicada la intervención si no existe otra causa de disfunción sistólica (*Recomendación clase I, Nivel de Evidencia B*). [3]

- Para pacientes con insuficiencia mitral severa secundaria con FEY ≤50% y síntomas persistentes (en clase funcional de NYHA II, III o IV), en tratamiento médico óptimo para insuficiencia cardíaca, es razonable la reparación valvular transcateter en aquellos con anatomía favorable (FEY 20-50%, diámetro de fin de diástole ≤70 mm, y presión sistólica pulmonar ≤70 mmHg). (*Recomendación clase IIa, Nivel de Evidencia B*) [3]

(Sin embargo en este caso se trataba de doble valvulopatía).

- Para pacientes con insuficiencia mitral severa secundaria por dilatación anular con FEY ≥50% y síntomas persistentes (en clase III o IV) pese al tratamiento para la insuficiencia cardíaca, la fibrilación auricular y otras comorbilidades, se recomienda la cirugía valvular mitral. (*Recomendación clase IIb, Nivel de Evidencia B*) [3]

- Para pacientes con insuficiencia mitral severa secundaria con FEY <50% y síntomas persistentes (en clase funcional III o IV), en tratamiento médico óptimo para insuficiencia cardíaca, se recomienda la cirugía valvular mitral. (*Recomendación clase IIb, Nivel de Evidencia B*) [3]

Por cumplir la paciente con las indicaciones para intervención se decide doble reemplazo valvular. Se realiza cinecoronariografía prequirúrgica que no evidencia lesiones significativas.

Evidencia: Debe realizarse cinecoronariografía previa a cirugía valvular en hombres mayores de 40 años; mujeres posmenopáusica o mayores de 45 años; antecedente de angina de pecho sin importar la edad (*Recomendación clase I, Nivel de evidencia B*). *Consenso de Valvulopatías de la Sociedad Argentina de Cardiología -2015*.

En el ecocardiograma transesofágico prequirúrgico se evidencia reflujo mitral leve, por lo que se procede a reemplazo de válvula aórtica únicamente.

La paciente no presentó complicaciones en el postoperatorio, sin embargo por labilidad en el manejo del RIN con anticoagulantes antivitamina K, quedó anticoagulada con dabigatrán nuevamente, pese a que en pacientes con fibrilación auricular y sometidos a cirugía valvular con prótesis biológica se recomienda anticoagulación con acenocumarol o warfarina durante los primeros 3 meses postquirúrgicos (*Recomendación clase IIa, Nivel de evidencia B*). [1]

Evidencia: Luego de los primeros 3 meses del postoperatorio, los nuevos anticoagulantes orales son una alternativa válida frente a los antivitamina K, en pacientes con FA y bioprótesis (*Recomendación clase I, Nivel de evidencia A*). [6,7,8]

Previo al alta, se realizó un ETT de control, según lo recomendado. [3] El mismo mostró FSVI conservada. Dilatación de aurícula izquierda (volumen indexado de 47 ml/m2), llenado mitral con patrón de relajación prolongada. Prótesis aórtica normofuncionante, con gradientes de 26 y 15 mmHg, sin evidencia de reflujo y con un tiempo de aceleración de 64 milisegundos (normal: < 100 milisegundos). Insuficiencia tricuspídea leve con presión sistólica pulmonar estimada en 33 mmHg.

Evidencia: Para el seguimiento de pacientes asintomáticos con reemplazo valvular por prótesis biológica, se recomienda realización de ETT a los 5 y 10 años de la intervención y luego de forma anual (*Recomendación clase IIa, Nivel de evidencia C*). [3]

Como parte de las indicaciones al alta, por tratarse ahora de una paciente con una prótesis valvular, se le indicó profilaxis antibiótica en caso de procedimientos odontológicos con sangrado gingival (*Recomendación clase IIa, Nivel de evidencia C*). [6]

En este caso la paciente evolucionó estable, con un ETT pre alta con prótesis funcionante, asintomática para disnea y sin eventos de sangrado.

Bibliografía

1. Hindricks G, Potpara T, Dagres N, et al. 2020 ESC Guidelines for the diagnosis and management of atrial fibrillation developed in collaboration with the European Association for Cardio-Thoracic Surgery (EACTS): The Task Force for the diagnosis and management of atrial fibrillation of the European Society of Cardiology (ESC) Developed with the special contribution of the European Heart Rhythm Association (EHRA) of the ESC. Eur Heart J 2021;42(5):373–498.

2. Dabigatran versus Warfarin in Patients with Atrial Fibrillation [Internet]. New England Journal of Medicine. 2009;361(27):2671–5. Available from: http://dx.doi.org/10.1056/nejmc0909962

3. Otto CM, Nishimura RA, Bonow RO, et al. 2020 ACC/AHA Guideline for the Management of Patients With Valvular Heart Disease: Executive Summary: A Report of the American College of Cardiology/American Heart Association Joint Committee on Clinical Practice Guidelines. Circulation 2021;143(5):e35–71.

4. Feigenbaum H, Armstrong WF, Ryan T. Feigenbaum ecocardiografía. Medica Panamencana; 2006.

5. Zipes DP. Braunwald's Heart Disease: A Textbook of Cardiovascular Medicine. Mosby; 2018.

6. Otto CM, Nishimura RA, Bonow RO, et al. 2020 ACC/AHA Guideline for the Management of Patients With Valvular Heart Disease: A Report of the American College of Cardiology/American Heart Association Joint Committee on Clinical Practice Guidelines. Circulation 2021;143(5):e72–227.

7. Pan K-L, Singer DE, Ovbiagele B, Wu Y-L, Ahmed MA, Lee M. Effects of Non-Vitamin K Antagonist Oral Anticoagulants Versus Warfarin in Patients With Atrial Fibrillation and Valvular Heart Disease: A Systematic Review and Meta-Analysis. J Am Heart Assoc [Internet] 2017;6(7). Available from: http://dx.doi.org/10.1161/JAHA.117.005835

8. Lip GYH, Jensen M, Melgaard L, Skjøth F, Nielsen PB, Larsen TB. Stroke and bleeding risk scores in patients with atrial fibrillation and valvular heart disease: evaluating "valvular heart disease" in a nationwide cohort study [Internet]. EP Europace. 2019;21(1):33–40. Available from: http://dx.doi.org/10.1093/europace/euy151