8(2) 1988

# Revista del HOSPITAL ITALIANO de Buenos Aires

# Infecciones intraabdominales y ginecológicas

*Las infecciones graves de estas localizaciones son producidas en la mayoría de los casos por una* ***FLORA MIXTA:***

***BACTERIAS AEROBIAS Y ANAEROBIAS***

- Stress quirúrgico
- Inmunodepresión
- Desnutrición

**FLORA MIXTA**
- Aerobios
- Anaerobios
- Gram negativos

**PIPRIL***

**INFECCION LOCALIZADA**

**PIPRIL***

**INFECCION DISEMINADA**

**PIPRIL***

**SEPSIS**

*INSUFICIENCIA RENAL*

*SINDROME DE DISTRES RESPIRATORIO*

*SHOCK*

*En la secuencia de fenómenos desencadenados por la infección es necesaria la precisa intervención quirúrgica y/o antibiótica para poder interrumpir precozmente la cadena.*

* Marca Registrada

# Revista del HOSPITAL ITALIANO de Buenos Aires

**Director:**
Dr. Mario Perman

**Secretaría Editorial:**
Dr. Osvaldo Blanco; Lic. Norma Caffaro de Hernández; Dr. Luis J. Catoggio; Dr. Hernán Doval; Dr. Marcelo Mayorga

**Consultores:**
Dres. Arturo Arrighi, Enrique Beveraggi, Luis Bustos Fernández, Gunther Fromm, Carlos Gianantonio, Hernán Herrero, German Welz, Raúl Oliveri, Lía Ricón, Jaime Roca, Alberto Slepoy.

**Comité de Redacción:**
Dres. Fernando Bonadeo, Mario Cámera, Eduardo Dos Ramos Farías, Ricardo Galimberti, Raúl Gutman, Juan C. Lamattina, Horacio Lejarraga, Domingo Múscolo, Jorge Sívori, Margarita Telenta, Emilio Varela, Osvaldo Velán.

*PUBLICACION DEL DEPARTAMENTO DE DOCENCIA E INVESTIGACION*

**Jefe:** Dr. Enrique S. Caruso

**Sub-Jefe:** Lic. Norma Caffaro de Hernández

# SOCIEDAD ITALIANA DE BENEFICENCIA EN BUENOS AIRES HOSPITAL ITALIANO

## CONSEJO DIRECTIVO EJERCICIO 1987-1988


**Presidente:**
Sr. Antonio Macri

**Vicepresidentes:**
Dr. Fausto Brighenti
(Comisión Beneficencia)
Ing. Juan Mosca
(Comisión Gestión)

**Director:**
Dr. Enrique Beveraggi

**Director Honorario:**
Dr. Francisco Loyudice

***Comisión Beneficencia:***
Sr. Alfredo Biasuto; Ing. Pedro Bronzini; Sr. Domingo Cutuli; Dr. Alfredo Lisdero; Dr. Francisco Loyúdice y Sr. Sebastián Maronese.

***Comisión de Gestión:***
Dr. Gianfranco Bombicci Pontelli; Ing. Roberto Chioccarelli; Ing. Bartolo Denaro; Ing. Franco A. Livini; Dr. Guillermo R. Scarsoglio; Dr. Franco Seghetti

***Revisores de Cuentas:***
Sr. Franco E. Caffarone; Dr. Ricardo J. Demattei; Dr. Alberto R. Levy; Dr. Arturo Lisdero; Sr. Santos O. Sarnari.

***Consejeros:***
Dra. Angela M. de Afeltra; Sr. Pascual Ammirati; Sr. Eduardo M. Appleyard; Sr. Roberto Baccanelli; Dr. Ugo Baldi; Sr. Mario Baratella; Ing. Aldo Castelfranco; Dr. Sergio L. Einaudi; Ing. Ezio Ferretti; Dr. Pascual F. A. Filomeno; Dr. Francisco Franco; Lic. Bruno V. Genario; Sr. Mauro A. Herlitzka; Sr. Francisco Macri; Sr. Pascual Mastellone; Dr. Emilio Mondelli; Dr. Valentín Oliva; Ing. Victorio Orsi; Sr. Luis Pallaro; Sr. Antonio Petracca; Ing. Enrique Petrella; Dr. Dionisio Petriella; Dr. Bruno Petruzzo; Sr. Angel J. Pini; Dr. Piero Rabello; Dr. Cristiano S. A. Rattazzi; Dr. Agustín O. F. Rocca; Ing. Roberto Rocca;; Ing. Andrés Roccatagliata; Sr. Eduardo D. Tarditi; Dr. César A. Tognoni; Dr. Jorge Volpino; Sr. Luis Zanon.

# SUMARIO

**Editorial: Cirugía ambulatoria** 45
Dr. Enrique Beveraggi

**Importancia del pediatra en el diagnóstico precoz de la catarata congénita** 46
Dres. Roberto Lavin y Fernando Jijena

**El colgajo músculo-cutáneo en cirugía reconstructiva por tumores de cabeza y cuello. Metodología de trabajo y resultados** 51
Dr. Eduardo Busto

**Mediastinoscopía diagnóstica** 59
Dres. Enrique S. Caruso y Bartolomé Vasallo

**Localización atípica de un caso de neuroblastoma** 72
Dres. M. Sánchez de Bustamante, G. Gallo, P. Picco, G. Zúccaro, O. Konsol, B. Diel y L. Richard

**Vitrectomía: Nuevas fronteras de la Oftalmolgía** 76
Dr. Roberto Borrone

La **Revista del Hospital Italiano de Buenos Aires** es una publicación del Departamento de Docencia e Investigación, Gascón 450 (1181) Capital.
Es editada y distribuida en Argentina por **Propulsora Literaria,** Av. Rivadavia 1929, 1º "3" (1033) Capital. Tel. 953-2033/953-3209.
**Editor responsable:** Carlos A. Rodríguez.
Esta publicación no puede ser reproducida o transmitida, total o parcialmente, sin el permiso escrito del editor y de los autores.
Hecho el depósito legal en la República Argentina. Registro Nacional de la Propiedad Intelectual Nº 22874. ISSN 0326-3401.

# EDITORIAL:

# CIRUGIA AMBULATORIA

*El aumento de la complejidad médica y nivel de tecnología ha ido concentrando en instituciones importantes gran cantidad de recursos humanos y tecnológicos. Los así llamados centros y hospitales de gran complejidad (de referencia), ofrecen para los pacientes que de esto necesitan, una serie de ventajas que los torna casi imprescindibles para los enfermos críticos.*

*Sin embargo, estas ventajas para este tipo de pacientes se torna en desventajas para los enfermos más simples y con soluciones más fáciles.*

*Frente a estas circunstancias desde hace años se viene desarrollando en Estados Unidos y desde hace menos tiempo en Latinoamérica (Colombia y Venezuela), la cirugía ambulatoria, con indudables ventajas desde el punto de vista de infecciones nosocomiales, impacto económico, optimización de recursos, cobertura, comodidad y calidad en atención.*

*Sería imprescindible en esta área investigar qué tipo de cirugía se podría ejecutar en forma ambulatoria, estudiando los distintos programas hoy en ejecución.*

*Se debe aclarar ya, que no hablamos de la cirugía que se ejecutaba o se ejecuta en consultorios, sino de cirugía mediana o menor que se realiza con internación de los pacientes.*

*Quizá se deba aclarar qué es cirugía de corta estancia, cirugía de un día y cirugía simplificada, pero de lo que se trata en todos los casos es de optimizar recursos, mejorar calidad de atención y bajar costos.*

*Cada país, cada ciudad y cada institución debería armar y ejecutar su propia unidad de cirugía ambulatoria de acuerdo a sus particulares características.*

*Este es un programa creativo, multidisciplinario, de todo el equipo de salud, que necesita una evaluación permanente, para considerar resultados y satisfacción de los pacientes.*

*Dada la importancia del tema y el casi nulo desarrollo del progama en nuestro país, durante el Congreso Argentino de Cirugía realizado en Buenos Aires, en la primera semana de octubre, las Sociedades de Cirugía de Colombia y Venezuela desarrollaron una mesa redonda sobre "Cirugía Ambulatoria".*

*Esperemos que éste sea nuestro punto de partida en el camino, que significa básicamente utilizar mejor y con mayor eficiencia los recursos que tenemos.*

***Dr. Enrique Beveraggi***

# IMPORTANCIA DEL PEDIATRA EN EL DIAGNOSTICO PRECOZ DE LA CATARATA CONGENITA

**Dres. Roberto Lavin y Fernando Jijena Sánchez**
Servicio de Oftalmología

*RESUMEN*

*Los autores han querido recalcar la necesidad e importancia del diagnóstico y tratamiento precoz de la catarata congénita.*
*Asimismo han puesto de manifiesto el insustituible rol del pediatra como colaborador del oftalmólogo al efectuar el examen al recién nacido.*

Hablar de catarata congénita es hablar de prevención de la ceguera y tratamiento de la ambliopía, de allí surge el antiguo y permanente interés de los oftalmólogos en tratar dicho tema.
En los últimos años han aparecido numerosas publicaciones donde se analizan los resultados visuales obtenidos con el tratamiento quirúrgico de las cataratas.
En la actualidad, los sofisticados instrumentos quirúrgicos, como ser facofragmentadores y facoemulsificadores, han permitido que la exéresis del cristalino sea una operación relativamente sencilla, con un resultado anatómico positivo.
La implementación de la rehabilitación óptica, mediante el uso adecuado de lentes de contacto para superar la ausencia del cristalino y la rehabilitación sensorial con estimulación precoz, han logrado reales éxitos en el tratamiento de esta afección.
Sin embargo, los resultados obtenidos aún no son plenamente satisfactorios. En general los niños operados de catarata congénita suelen desarrollar ambliopía.
Publicaciones recientes han llamado la atención sobre la importancia del momento quirúrgico para la obtención de los mejores resultados funcionales, y se ha puesto en evidencia que estos son mucho mejores cuando la cirugía se realiza en las primeras semanas de vida[1-2].
Los estudios efectuados por Hubel y Wiesel[3-4] ocluyendo un ojo a gatos de pocas semanas de vida, obtuvieron como resultado una pérdida de la capacidad visual y alteraciones histopatológicas a nivel del cuerpo geniculado externo, lo cual demuestra la labilidad sensorial del sistema óptico del recién nacido.
Trabajos posteriores de Blakemore[5], Ikeda[6], Von Nordek[7] y Park[8] no solo confirmaron estas experiencias, sino pusieron de manifiesto que el ojo al nacer tiene una potencialidad funcional determinada genéticamente; por otra parte; el

desarrollo de la agudeza visual siempre que los medios transparentes del ojo lo permitan, se inicia en el llamado "período crítico". En caso contrario la consecuencia es la ambliopía. Este período culminaría entre el segundo y tercer mes de vida.

De esto surge la fundamental importancia que tiene el diagnóstico precoz y el consecuente tratamiento de la catarata congénita.

## FORMA DE HACER EL EXAMEN

a) Dilatación de la pupila por medio de una gota, preferentemente tropicamida al 0.5% (Midriaticum MR) en cada ojo.

b) Una vez obtenida la midriasis, observar el reflejo rojo que se aprecia al proyectar la luz de un oftalmoscopio sobre la pupila, a unos 25 cm de distancia.

En el ojo sano, por retroiluminación se ve una imagen roja y homogénea. En el caso de catarata, según las características de la misma, veremos una imagen blancuzca que no permite ver el rojo del fondo (leucocoria) o una sombra de aspecto comúnmente estelar en el área pupilar. La necesidad de dilatar la pupila se debe a que el neonato tiene una miosis fisiológica que dificulta apreciar si tiene o no catarata .

## CONCLUSIONES

De lo expresado anteriormente, surge que el pediatra es quien tiene la posibilidad de examinar al recién nacido en busca de la catarata congénita.

No debe olvidarse por otra parte que el portador de la misma no siempre presenta patología conexa, lo cual significa que puede ser el único signo de enfermedad.

Somos conscientes de la poca frecuencia de esta patología. Según Duane, cuatro de cada mil recién nacidos presenta la misma[9], y según Peyman[10] el 14% de los niños ciegos son secundarios a ella, pero tampoco podemos dejar de llamar la atención en función de su trascendencia.

Por último, la precocidad del examen permitirá que en un futuro inmediato estos pacientes lleguen al oftalmólogo antes de desarrollar una ambliopía y/o nistagmus, momento a partir del cual la cirugía tiene pocas chances de permitir el buen éxito que es de desear.

De los pediatras puede depender que esto no suceda.

## BIBLIOGRAFIA

1. Ciancia A: Tratamiento actual de las cataratas congénitas bilaterales. Archivo Oftal. Buenos Aires, 58, 1984.

2. Hauviller V: Actualización en cirugía de la catarata congénita. Archivo Oftal. Buenos Aires, 58: 72, 1984.

3. Hubel DH y Wiesel TN: Binocular interactionin striate cortex of cats reared with artificial squint. Journal of New Physiology. 28: 1041, 1965.

4. Hubel DH y Wiesel TN: The period of susceptibility to the physiological effects of unilateral eye closure in kittens. Journal of Physiology. 206: 416, 1970.

5. Blakemore C y Vital Burans F: Development of the neural basis of visual acuity in monkeys. Speculation on the origin of deprivation amblyopia. Trans. Ophtalm. Soc. U.K 99: 363, 1979.

6. Ikeda H y Tremain KE: Amblyopia and cortical binocularity. Trans. Ophtalmol. Soc. UK 100: 450, 1984.

7. Von Norden GK: Experimental amblyopia in monkeys. Further behavioral observations and chemical correlations. Investigate Ophtalmo-

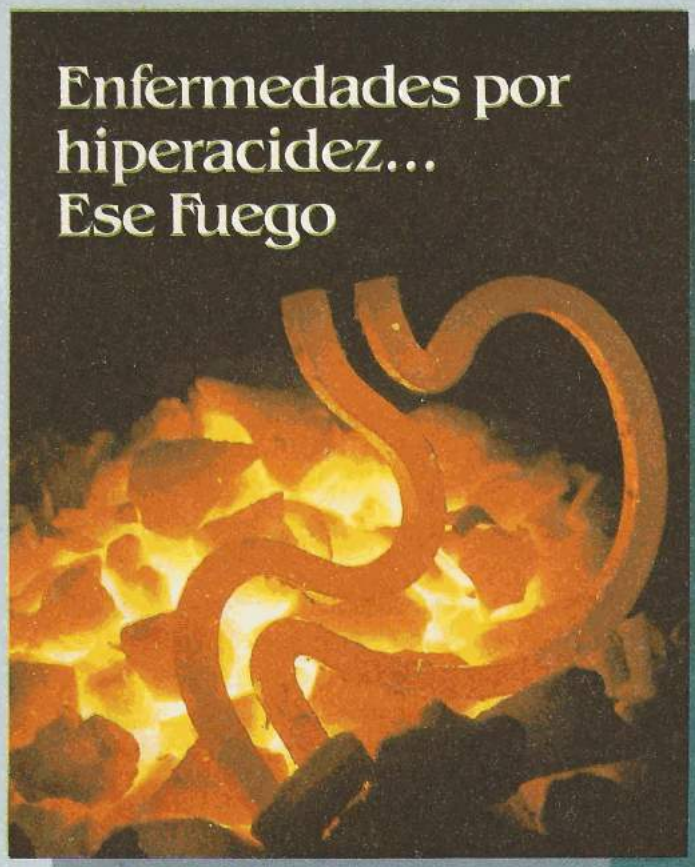




Hizo falta Zantac
para apagar tanto Fueg

Ulcera péptica
Ulcera duodenal
Ulcera gástrica
Ulcera por stress
Gastritis
Dispepsia
Hiperacidez por reflujo
Profilaxis en drogas
gastro-irritantes

**1 comprimido
por la noche**

Zantac 300

"El fármaco má

ndido del mundo."

Glaxo

logy. 12: 721, 1973.
8. Parks MM: Management of cataracts in infants. Trans. New Orleans. 119, 1986.
9. Duane TD y Jaeger EA: Clinical Ophtalmology. Vol. I. Cap. 72. Philadelphia, 1987.
10. Peyman SA: Principles and Practice of Ophtalmology. Vol. I, 510, 1980.

acelerador lineal
tecnología al servicio de la salud

Irradiación parcial del encéfalo.

mevaterapia
centro médico
...una esperanza de vida.
Cangallo 3931/37 - 1198 Capital Federal - Tel. 983-2255/2952

# EL COLGAJO MUSCULO-CUTANEO EN CIRUGIA RECONSTRUCTIVA POR TUMORES DE CABEZA Y CUELLO. METODOLOGIA DE TRABAJO Y RESULTADOS

**Dr. Eduardo Busto**
Encargado Sección Cabeza y Cuello.
Servicio de Otorrinolaringología

*RESUMEN*

*Se presenta el resultado obtenido con la aplicación de 64 colgajos músculo-cutáneos para reparar defectos quirúrgicos en 59 pacientes con neoplasias primarias de distintos sectores de cabeza y cuello.*
*El 75% no tuvo complicación. Del 25% restante se registraron cuatro complicaciones mayores (6.2%) y doce menores (18.8%).*
*Se menciona la importancia del enfoque multidisciplinario para el tratamiento de los pacientes oncológicos.*

El tratamiento de las neoplasias de cabeza y cuello tuvo importantes cambios en los últimos años. La búsqueda de técnicas reconstructivas que permitieran realizar exéresis más amplias, reparando las áreas resecadas para reintregrar el paciente a la sociedad, ha sido el objetivo de los cirujanos oncólogos de todos los tiempos.
Con el advenimiento de los colgajos músculo-cutáneos empezó una nueva era en la cirugía reconstructiva de cabeza y cuello, disminuyendo los períodos de internación y mejorando la calidad de vida del operado.
El enfoque multidisciplinario posibilita la materialización de protocolos de diagnóstico y tratamiento adaptados al medio asistencial en el que debemos desempeñarnos. La determinación previa de la metodología de estudio y tratamiento para cada uno de los tumores, acelera la primera etapa y posibilita que la propuesta terapéutica haya sido elaborada por un Comité de Tumores de la especialidad. En nuestro Servicio, el esquema de trabajo sigue las pautas que se observan en el Grafico Nº 1. Del análisis de cada caso en particular surge la propuesta terapéutica.
El objetivo de este trabajo es presentar los

resultados obtenidos con las distintas variedades de colgajos músculo-cutáneos utilizados en la reconstrucción por resecciones oncológicas del área de cabeza y cuello.

## MATERIAL Y METODOS

Se presenta la evaluación del tratamiento quirúrgico de 59 pacientes, operados en la Sección de Cabeza y Cuello del Servicio de Otorrinolaringología, entre el 1º de marzo de 1986 y el 29 de febrero de 1988; los cuales necesitaron de un colgajo músculo-cutáneo regional para reparar el lecho quirúrgico.

La edad de los enfermos varió entre 33 y 88 años, con una media de 56.9 años. La distribución por sexo reveló el predominio del masculino, en proporción de 5.6 a 1.

Los tumores primarios se localizaron en distintos sectores de la cabeza y cuello (Tabla 1).

De los 59 pacientes que conforman este estudio, 48 consultaron sin tratamiento previo y fueron estadificados según TNM de la Unión Internacional Contra el Cáncer (UICC) de 1985; de los 11 enfermos que llegaron a la consulta ya tratados, en cinco no se conoció la estadificación previa del tumor.

En todos los casos los tumores se extendían más allá del órgano en que se habían originado.

De los siete casos que se presentaron con adenopatías metastásicas cervicales fijas, cuatro invadían el maxilar inferior y tres ulceraban la piel del cuello.

Se usaron 64 colgajos, siendo 27 de trapecio lateral, 22 de pectoral mayor, 9 de trapecio posterior y 2 de esternocleidomastoideo (Tabla 2).

## RESULTADOS

En el 75% de los operados no hubo complicaciones (Tabla 3).

TABLA 1: LOCALIZACION DEL TUMOR PRIMARIO

| | |
|---|---|
| Laringe | 18 |
| Fosa amigdalina | 15 |
| Hipofaringe | 5 |
| Base de lengua | 5 |
| Piel | 5 |
| Cuero cabelludo | 2 |
| Cara | 2 |
| Nariz | 1 |
| Parótida | 4 |
| Piso de boca | 2 |
| Mucosa de mejilla | 1 |
| Maxilar inferior | 1 |
| Labio | 1 |
| Esófago cervical | 1 |
| Conducto auditivo externo | 1 |
| Total de pacientes | 59 |

Las complicaciones menores se presentaron en 12 pacientes y consistieron en pérdida epidérmica o fístulas producidas por pérdida mínima de la piel del colgajo (menor del 10%) o falla de algún punto de sutura, las cuales se cerraron espontáneamente o mediante cirugía con anestesia local. La complicación mayor es la necrosis total del colgajo que requirió una reintervención, con el tallado de un nuevo colgajo músculo-cutáneo, se presentó en 4 pacientes (Tabla 3).

Entre el tercero y el décimo quinto día posoperatorio fallecieron 6 pacientes por causas no atribuibles a la técnica reparadora (Tabla 4).

Hasta marzo de 1988, tres de los 59 pacientes se perdieron durante el seguimiento, no teniéndose datos actuales sobre su evolución (5.08%).

# TI·CRON*

SUTURA DE FIBRA
POLIESTER TRENZADA
Y SILICONADA

## "La sutura cardiovascular"

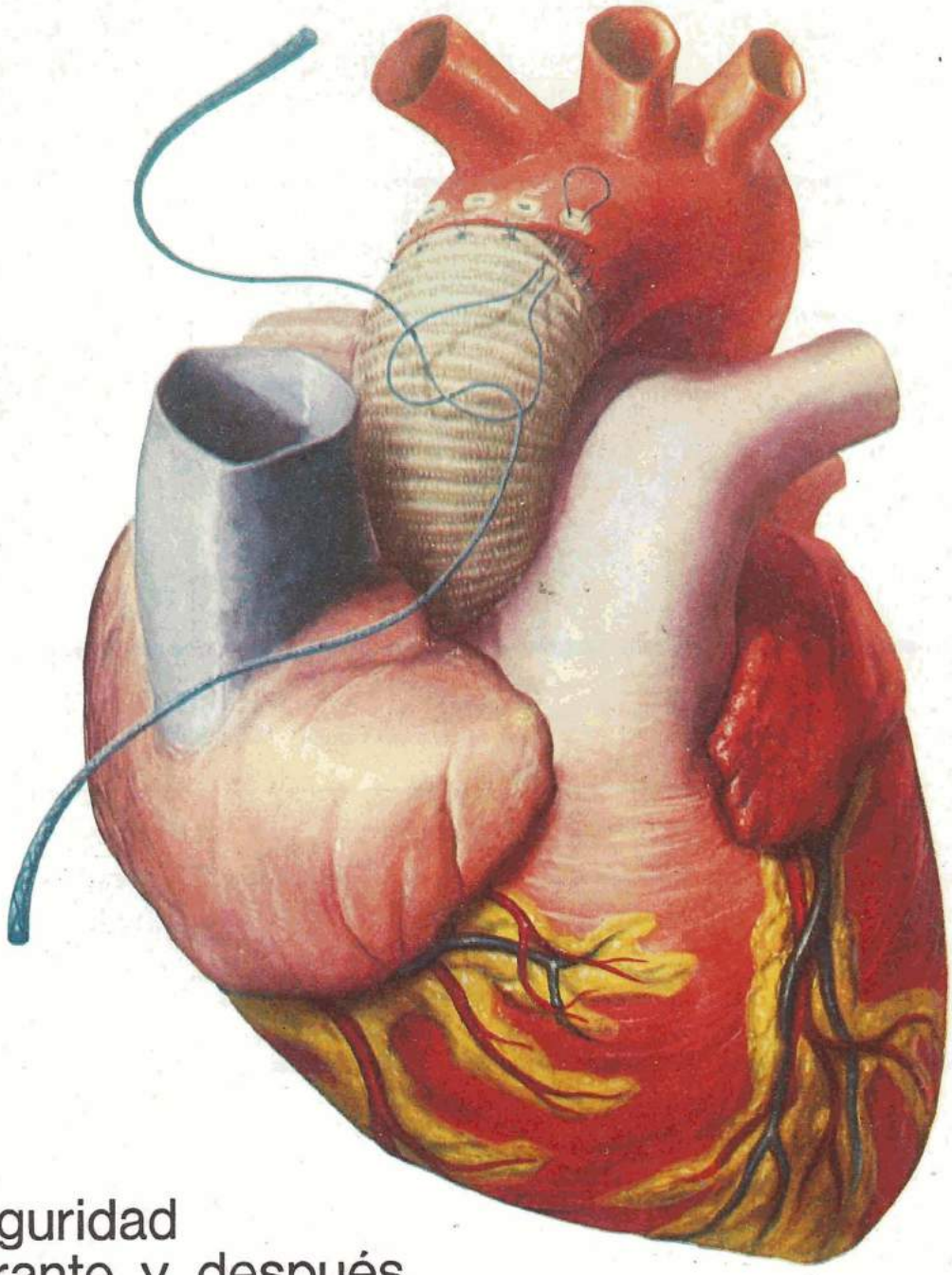

Seguridad
durante y después
de la cirugía

CYANAMID

DG
DAVIS+GECK

Cyanamid de Argentina S.A.
Charcas 5051 - C.P. 1425 Buenos Aires
Tel.: 772-4031

# COMPLICACIONES

TABLA 2:
ELEMENTOS TRANSPORTADOS POR CADA VARIEDAD DE COLGAJO.
TL= TRAPECIO LATERAL; TP= TRAPECIO POSTERIOR;
PM= PECTORAL MAYOR; ECM= ESTERNOCLEIDOMASTOIDEO

| Colgajo | Músculo y piel | Músculo, piel y hueso | Músculo periostio | Total |
|---|---|---|---|---|
| TL | 22 | 5* | | 27 |
| TP | 9* | | | 9 |
| PM | 26** | | | 26 |
| ECM | | | 2 | 2 |
| | | | | 64 |

* 1 de la variedad "gémini"
** 2 de la variedad "gémini"

TABLA 3:
COMPLICACIONES (TL; TP; PM y ECM= QUE EN LA TABLA 2)

| Colgajo | Nº total | Sin complic. | Complicaciones | | | |
|---|---|---|---|---|---|---|
| | | | Menores | | | Mayores |
| | | | Físt/c cierre esp. | Físt/c cierre quir. | Pérd epidermis | Necrosis total |
| TL | 27 | 17 | 2 | 4 | 1 | 3 |
| TP | 9 | 9 | | | | |
| PM | 26 | 20 | 3 | 1 | 1 | 1 |
| ECM | 2 | 2 | | | | |
| TOTAL | 64 | 48 (75%) | 5 | 5 (18.8%) | 2 | 4 (6.2%) |

TABLA 4: CAUSAS DE MUERTE EN EL POSOPERATORIO INMEDIATO

| | |
|---|---|
| Hemorragia digestiva alta | 1 |
| Broncoaspiración | 2 |
| Accidente cerebro vascular | 1 |
| Muerte súbita (TEP?) | 2 |
| Total | 6/59(10.1%) |

## COMENTARIOS

El colgajo de trapecio lateral, descripto por Demergasso en 1975[1-2] tiene varias ventajas: transporta segmentos de piel; por su contextura es aplicable a distintos sectores de cabeza y cuello, sobre todo para la reconstrucción circular de faringe, o de paladar blando y fosa amigdalina, por el tipo de irrigación se puede utilizar todo el segmento superior del músculo trapecio o sólo la cantidad necesaria para cada caso. También puede incorporar el acromion y la espina del omóplato, como hueso vivo que recibe parte de su irrigación del trapecio, para reemplazar el maxilar inferior, siendo el único colgajo pediculado con estas características[3] (Figura 1). La desventaja se relaciona con una técnica quirúrgica más dificultosa.

El segmento superior del trapecio se utilizó en 27 oportunidades; cinco colgajos fueron compuestos, transportando piel, músculo y hueso y uno de ellos con dos pastillas de piel talladas sobre el mismo músculo (colgajo " gémini"). En los veintidos restantes se usaron los componentes muscular y cutáneo.

No hubo inconvenientes en 17 pacientes (62.9%). De los diez que sufrieron complicaciones, tres tuvieron necrosis totales (11.1%); hubo cuatro fístulas que requirieron cierre quirúrgico y dos que cerraron espontáneamente. En un caso se perdió la epidermis con vitalidad normal de músculo y dermis.

El colgajo de trapecio posterior fue descripto por Demergasso en 1979[4], aunque otros se adjudican su autoría[5]. Esta variedad permite transportar grandes pastillas de piel a zonas distantes y se usó de preferencia para el sector lateral de cara y cuello (Figura 2) y para el cuero cabelludo. La desventaja es que debe rotarse al enfermo en el tiempo reconstructivo, colocándolo en decúbito lateral o realizar toda la intervención del cuello en esa posición.

Ninguno de los nueve colgajos presentó complicaciones. Uno fue "gémini", reconstruyendo piel de mejilla y mucosa del paladar duro.

En 1979 Ariyan[6-7] publicó la utilización del músculo pectoral mayor como transportador de una isla cutánea, localizada en su extremo inferior, para reparar defectos del área de cabeza y cuello (Figura 3).

Se utilizó esta técnica en 26 oportunidades, tallando dos colgajos con la variedad "gemini" y en otro se cubrió la cara profunda con un injerto de piel, para reemplazar faringe y piel del cuello.

Un colgajo sufrió una necrosis total (3.84%). Se produjo fístula con cierre espontáneo en el 11.53% (tres casos) y en una ocasión el orificio fistuloso requirió cierre quirúrgico. Un islote de piel perdió la epidermis (3.84%) con vitalidad normal del colgajo.

El músculo esternocleidomastoideo como transportador de tejido es una modificación efectuada por Ariyan al colgajo descripto por Owens en 1955[7]. Se tallaron dos, aprovechando el periostio de la clavícula (en donde se inserta con firmeza) para reparar el lecho posterior a una hemilaringectomía y luego de una faringectomía parcial con conservación de la laringe. No se presentaron complicaciones.

Por el escaso tiempo transcurrido sólo se evalúa la sobrevida global de los tratados durante el año

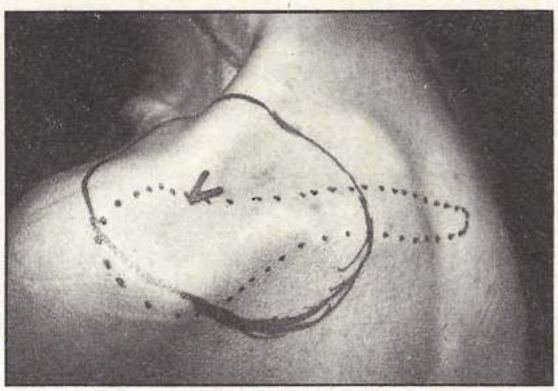

*Figura 1: Marcación del colgajo ósteo-músculo-cutáneo de trapecio lateral. Línea continua: pastilla de piel; línea de puntos: hueso que puede levantarse junto con el colgajo.*

*Figura 3: Colgajo de pectoral mayor. Islote de piel sobre el extremo inferior del músculo para reparar sectores anteriores y lateral de faringe.*

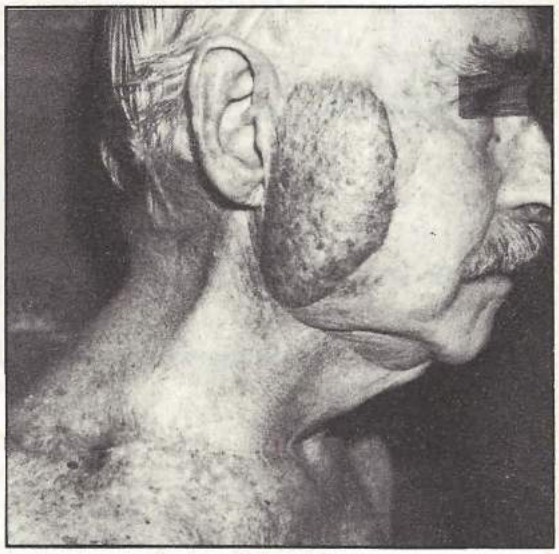

*Figura 2: El colgajo de trapecio posterior utilizado para sector lateral de la cara. Pos-operatorio alejado con tratamiento radiante posterior a la cirugía.*

1986, con índices de sobrevida a dos años, sin discriminación de estadíos, del 53.8% (Tabla 5).

## CONCLUSIONES

La integración de un equipo multidisciplinario posibilita a los distintos especialistas volcar los conocimientos más avanzados de su área sobre un paciente que ingresa con una dolencia, que requiere de un diagnóstico a través de una metodología de estudio ágil, así como la solu-

TABLA 5: EVOLUCION A LOS DOS AÑOS DE SEGUIMIENTO

| Viven | | Fallecidos | | Perdidos | Total |
|---|---|---|---|---|---|
| Sin enfermedad | Con enfermedad | | | | |
| 14 (53.8%) | 1 (3.9%) | 11 (42.3%) | | 3 (10.3%) | |
| | | Recurr. o Metts | Otra causa | | |
| | | 9 | 2 | | 29 |

GRAFICO 1: EQUIPO MULTIDISCIPLINARIO PARA EL DIAGNOSTICO Y TRATAMIENTO DE LOS TUMORES DE CABEZA Y CUELLO.

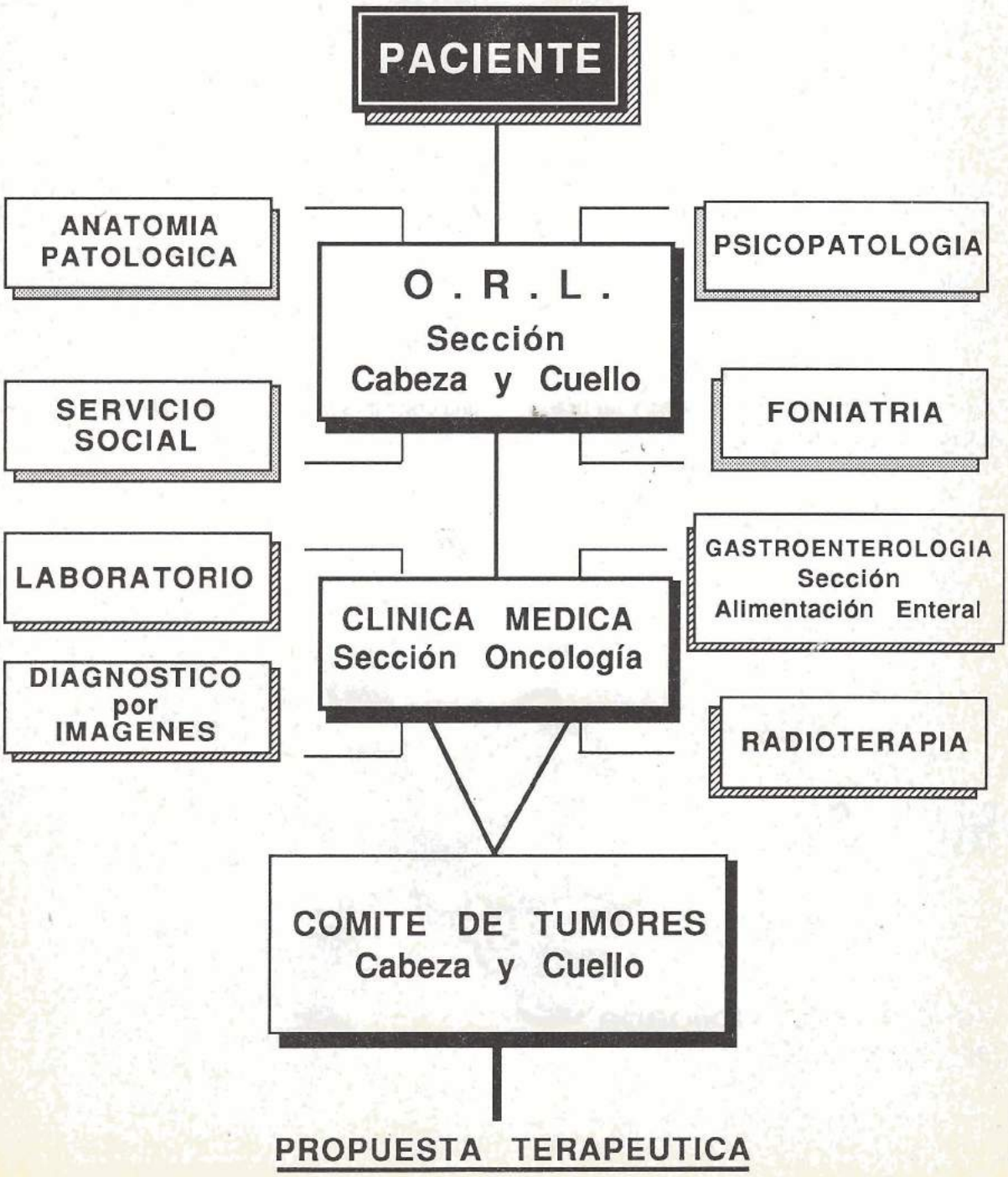

ción de su problema con la propuesta terapéutica más actualizada.

Con los colgajos músculo-cutáneos se mejoraron notoriamente las posibilidades de restablecimiento de los enfermos sometidos a cirugías oncológicas, de áreas tan visibles como lo son la cara y el cuello.

## BIBLIOGRAFIA

1. Demergasso FD; Piazza M: Colgajo cutáneo aislado a pedículo muscular en cirugía reconstructiva por cáncer de cabeza y cuello. Técnica original. Rev. Arg. Cirug. 32: 27, 1977.

2. Demergasso FD; Piazza M: Trapezius miocutaneous flap in reconstructive surgery for head and neck cancer: An original technique. A. J. Surg. 138: 533, 1979.

3. Busto E; Kaminszczik G: Colgajo músculo-cutáneo de trapecio. Nuestra experiencia en cirugía reconstructiva de cabeza y cuello. Rev. de la Soc. Arg. de ORL. 2: 35, 1988

4. Busto E; Kamisnzczik G; Miranda F: Cirugía reconstructiva en tumores de cabeza y cuello. Revista ORL. 6: 26, 1987.

5. Neterville JL; Pange WR; Maves MV: The trapezius myocutaneous flap. Dependability and limitations. Arch. Otolaryngol. Head and Neck Surg. 113: 271, 1987.

6. Ariyan S: The pectoralis major myocutaneous flap. A vesatile flap for reconstruction in head and neck. Plast. Reconstr. Surg. 63: 73, 1979.

7. Ariyan S: Pectoralis major, sternomastoid and other musculo-cutaneous flap for head and neck reconstruction. Clin. Plast. Surg. 7: 89, 1980.

# MEDIASTINOSCOPIA DIAGNOSTICA

**Dres. Enrique S. Caruso y Bartolomé C. Vasallo**
Sección Patología Torácica. Servicio de Cirugía General

*RESUMEN*

*La mediastinoscopía es un método simple y seguro que permite una excelente exploración, por palpación digital y visión directa del mediastino superior y medio, especialmente las cadenas linfáticas peritraqueobrónquicas. Tiene un bajo índice de complicaciones (1.79%) y de mortalidad (0.11%).*
*Dos objetivos básicos pueden mover a realizar una exploración quirúrgica del mediastino: diagnóstico y evaluativo.*
*El empleo de la mediastinoscopía como método diagnóstico en pacientes portadores de un probable carcinoma de pulmón tiene un alto índice de positividad, sobre todo ante pacientes con parálisis recurrencial, síndrome mediastinal y tumoraciones mediastinales. El método debe emplearse antes que otras técnicas más agresivas (toracotomía), por su evidente menor índice de morbimortalidad. En el diagnóstico de linfomas torácicas y sarcoidosis la mediastinoscopía tiene una utilidad indiscutible.*

A partir de 1940 comienzan a utilizarse diversas técnicas de exploración, directas e indirectas, del mediastino con fines diagnósticos. El objetivo común a todas ellas es el estudio de las importantes cadenas linfáticas peritraqueobrónquicas, dado que el compromiso de las mismas constituye un elemento de incuestionable valor en el diagnóstico y evaluación de diversas enfermedades torácicas.

• En la Argentina, Albanese (1942)[1] describe su técnica de biopsia ganglionar supraclavicular.

• Daniels (1949)[2] comunica su técnica de resección-biopsia de la grasa preescalénica, incluyendo los ganglios no palpables. Básicamente es muy similar a la de Albanese, sin explorar directamente los ganglios mediastinales.

• Harken y col (1954)[3] utilizando un acceso supraclavicular, similar al de Albanese y Daniels, introducen al laringoscopio de Jackson para llegar a los ganglios paratraqueales superiores homolaterales.

• Radner (1955)[4] mediante una incisión horizontal en el hueco supraesternal, explora los ganglios peritraqueales cervicales.

• En el año 1959, Eric Carlens[5] describe la técnica de la mediastinoscopía (exploración

cervicomediastínica). A través de una incisión horizontal supraesternal, por vía pretraqueal, logra explorar el espacio mediastinal visceral superior y medio. Todo el contenido de estos sectores, que incluye a la tráquea, las cadenas linfáticas, los grandes vasos, etc, pueden ser fácilmente explorados por palpación digital y visión directa utilizando un endoscopio diseñado por él mismo. Además es factible efectuar biopsias bilaterales de las adenopatías y de todo tejido mediastinal que se considere patológico. Este simple y seguro método cuenta con un alto índice de positividad diagnóstica, excelente capacidad evaluativa y baja morbimortalidad, por lo que ha logrado una rápida divulgación y aceptación en los centros mundiales de cirugía torácica[6-7].

## TECNICA

Si bien etimológicamente significa exploración endoscópica del mediastino, es realmente una verdadera exploración quirúrgica (abordaje, palpación digital, disección) (Fotos 1 y 2) acompañada de un importante componte endoscópico (visión y biopsia) (Foto 3). A diferencia de las tradicionales endoscopías, que exploran órganos huecos por orificios naturales, la mediastinoscopía comprende una vía de abordaje a través de la piel con la construcción quirúrgica de un trayecto o "tunel" para el tiempo endoscópico. La palpación digital es el gesto más importante que se realiza.

La técnica original de Carlens (1959), con ligeras variantes e incorporaciones, es la utilizada por nosotros en el Sector de Cirugía Torácica del Hospital Italiano de Buenos Aires[8-13].

## ALCANCES DE LA MEDIASTINOSCOPIA

Toda tumoración ubicada en el compartimiento mediastinal visceral (medio) en sus sectores superior y medio puede ser fácilmente abordada por exploración cervicomediastínica. Interesan especialmente las cadenas linfáticas peritraqueobrónquicas, particularmente la paratraqueal derecha, la paratraqueal izquierda y la subcarinal anterior (Foto 4).

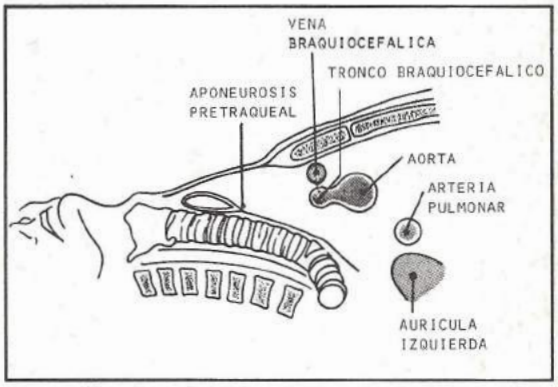


*Foto 1: Esquema de la posición operatoria*

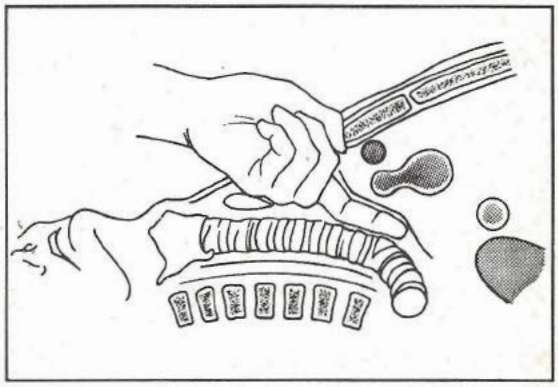

*Foto 2: Disección. Palpación digital*

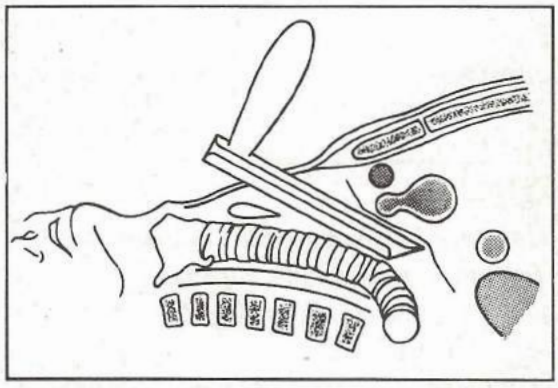

*Foto 3: Introducción del Mediastinoscopio*

# DEXON® Plus sutura de ácido poliglicólico

# Con el recubrimiento programado que desaparece en 7 horas justas

DG
DAVIS+GECK
Suturas

CYANAMID

Cyanamid de Argentina S.A.
Charcas 5051 - Tel. 772-4031
1425 - Buenos Aires

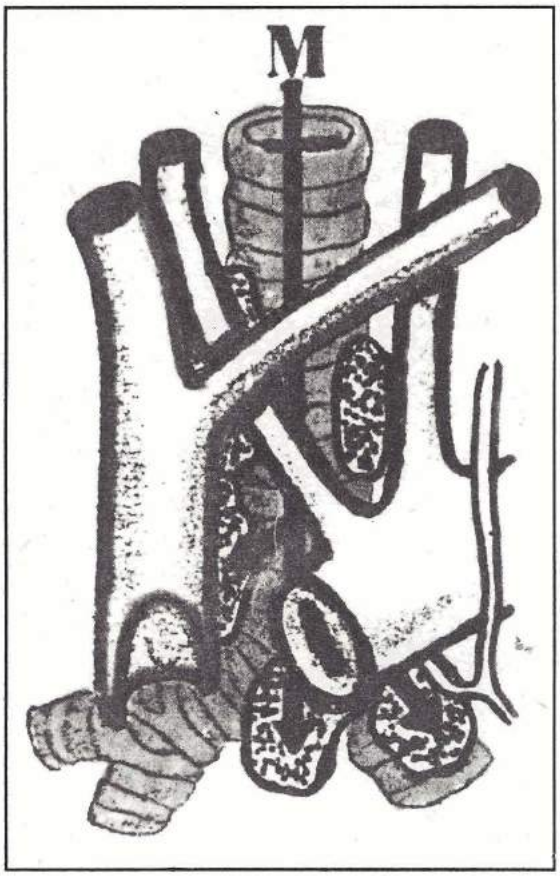


*Foto 4: Grupos ganglionares accesibles a la Mediastinoscopía*

Algunos grupos ganglionares del mediastino superior son inaccesibles a la exploración mediastinoscópica. Ellos son el grupo mediastinal anterior izquierdo, ubicado frente al cayado de la aorta y sus ramas, y el grupo subaórtico que descansa sobre el borde superior del bronquio fuente izquierdo, cuyo compromiso suele provocar una parálisis recurrencial izquierda (Foto 5), ambos grupos reciben el drenaje del lóbulo superior e hilio izquierdo. La mediastinotomía anterior, por el contrario, tiene un fácil acceso a estos sectores linfáticos.

Basados en estos hechos, y siguiendo a Pearson[13], entre otros, nuestra posición ante la exploración diagnóstica del mediastino es la siguiente:

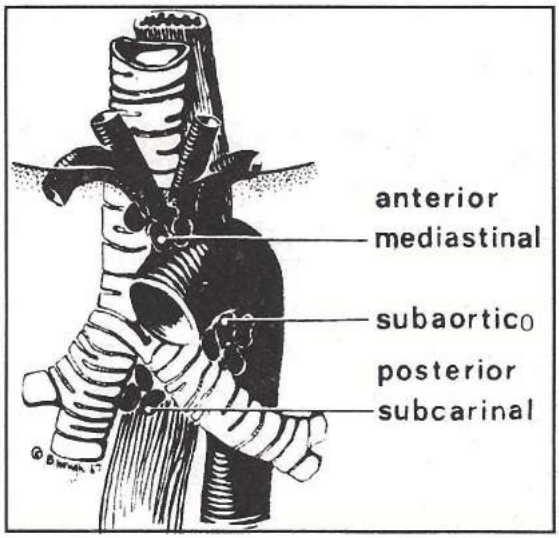


*Foto 5: Grupos ganglionares no accesibles a la Mediastinoscopía*

a) Lesión yuxtatraqueal, fundamentalmente paratraqueal o hiliar derecha: mediastinoscopía, excepcionalmente debe recurrirse a la mediastinotomía anterior derecha.

b) Lesión paraaórtica o hiliar izquierda: inicialmente medistinoscopía; de ser esta negativa se realiza a continuación una mediastinotomía anterior izquierda complementaria.

Siempre iniciamos la exploración con la mediastinoscopía, por ser el método más simple, menos agresivo y de menor morbilidad. Esta conducta posibilitó como veremos más adelante, una mejor y más efectiva exploración del mediastino superior y medio[14].

La mediastinotomía anterior es efectuada con criterio diagnóstico, no la realizamos con fines evaluativos.

## CLASIFICACION

Ante una patología tumoral torácica, la exploración quirúrgica del mediastino puede efectuarse persiguiendo dos objetivos básicos[15-16]:

a) Diagnóstico: Cuando frente a una o varias

masas mediastinales, que no son pasibles de una resección quirúrgica, se requiere un diag nóstico correcto.

b) Evaluativo: Cuando se requiera evaluar la operabilidad de una lesión tu moral primitiva o secundaria de pulmón (estadificación).

## EXPLORACION MEDIASTINICA DIAGNOSTICA

Con la exploración mediastínica diagnóstica se intenta fundamentalmente la confirmación etiológica de una lesión tumoral. Básicamente se busca el diagnóstico histopatológico en una variedad de lesiones intratorácicas no quirúrgicas, utilizando métodos menos agresivos que la toracotomía.

La búsqueda minuciosa de la extirpe histológica de las lesiones tumorales es sugerida por los centros oncológicos más importantes, y compartida por el Comité de Tumores de nuestro Hospital. No es aconsejable indicar un tratamiento antineoplásico (radiante o quimioterápico) sin contar con la documentación patológica correspondiente. Es conocido el hecho de tratamientos oncológicos efectuados ante nódulos, infiltrados pulmonares o lesiones mediastinales, rotuladas como "malignas" por su aspecto, que resultaron lesiones benignas (TBC, hamartomas, etc);

incluso algunas de ellas acompañadas de serias complicaciones de dichos tratamientos.

Es conocido además, que los protocolos quimioterápicos difieren según el tipo histológico de cada tumor.

Todo lo expresado justifica el empleo de exploraciones quirúrgicas menores con fines diagnósticos.

No existe indicación alguna de exploración mediastínica para la biopsia de quistes o tumoraciones del mediastino superior que se evidencien como resecables.

En ellos la conducta es el abordaje sin exploraciones diagnósticas previas.

Las patologías que más frecuentemente requieren mediastinoscopía diagnóstica son:

A) Cáncer broncopulmonar primario
B) Metástasis pulmonar de tumor extratorácico
C) Linfoma
D) Sarcoidosis

## A) CANCER BRONCOPULMONAR PRIMARIO

Existe un número significativo de pacientes que presentan un cuadro clínico compatible con cáncer de pulmón y signos claros de inoperabilidad con compromiso mediastinal, en quienes no se logra el diagnóstico histológico con los estudios complementarios menores (esputo, endoscopía, punciones, etc). Según distintas estadísticas, hasta un 20% de todos los carcinomas de pulmón pueden corresponder a este grupo. En ellos la documentación histopatológica es de fundamental importancia para avalar un tratamiento paliativo radiante y/o quimioterápico.

En estos casos corresponde utilizar inicialmente procedimientos invasivos menores, como ser la mediastinoscopía o mediastinotomía anterior, que en la mayoría de las oportunidades permiten el diagnóstico, evitando el empleo de toratocomías exploratorias que tienen morbimortalidad.

## B) METASTASIS PULMONAR DE TUMOR EXTRATORACICO

Las metástasis pulmonares de tumores extratorácicos pueden dar, a semejanza del cáncer

broncopulmonar, metástasis en las cadenas linfáticas mediastinales (fenómeno "en cascada")[13].

En ocasiones ante lesiones extensas e inoperables, solo la exploración mediastinal ofrece la oportunidad de la confirmación histológica.

En otros pacientes la metástasis puede aparecer precozmente, constituyéndose en el primer signo de la enfermedad neoplásica. En ellos la biopsia por exploración mediastinal puede contribuir a identificar el tumor primitivo[17].

El valor de mediastinoscopía diagnóstica radica en aquellos casos, que no contando con diagnóstico histológico, se sospecha el compromiso mediastinal. Esta situación es más frecuente en las metástasis diseminadas, particularmente en las pacientes con carcinoma de mama. El grado de positividad diagnóstica es muy alto y la morbimortalidad baja[2-16-5-18].

En los últimos años ciertos grupos han utilizado el material obtenido por la mediastinoscopía para realizar el estudio de receptores estrogénicos en metástasis de cáncer de mama[18].

## C) LINFOMA

Una forma clínica de presentación de los linfomas es la tumoración mediastinal exclusiva, habitualmente multilobulada y peritraqueal, sin adenopatías periféricas ni alteraciones hematológicas. Este cuadro se encuentra especialmente en la enfermedad de Hodgkin y el reticulosarcoma. En algún caso pueden constiuir un síndrome mediastinal por obstrucción de la vena cava superior.

En estos cuadros de compromiso ganglionar regional y único es donde la mediastinoscopía ofrece su máximo e incuestionable valor diagnóstico[9-12-13-19-20].

## D) SARCOIDOSIS

El compromiso de los ganglios mediastinales en la sarcoidosis es muy común. La imagen radiológica que ofrecen es la adenopatía hiliomediastinal uni o bilateral, acompañadas habitualmente de lesiones pulmonares, siendo la cadena linfática paratraqueal derecha la más frecuentemente afectada. Todos los autores coinciden en que los ganglios supraclaviculares están comprometidos en el 80% de los casos. Por ello se aconseja realizar como primer paso la biopsia prescalénica de Daniels; si esta es negativa, se podrá efectuar una mediastinoscopía, que tiene casi un 10% de positividad[9-12-19-24].

## RESULTADOS

Se practicaron 83 mediastinoscopías diagnósticas en pacientes portadores de un cáncer de pulmón (Cuadro 1).

Los pacientes de este grupo presentaban cuadros de inoperabilidad asociados a un compromiso mediastinal surgido de los signos clínicos, la radiología o la endoscopía, ratificados en muchos casos por la tomografía axial computada de tórax (TAC).

Todos los casos fueron considerados preoperatoriamente como portadores de un "mediastino patológico", habiendo resultado negativos los estudios previos realizados con el fin de confirmar histológicamente la lesión maligna mediastinal.

Las causas que determinaron la inoperabilidad del cáncer del pulmón, se enumeran en el Cuadro 2. De su análisis podemos deducir que en un 80% de los casos la inoperabilidad surgió de un compromiso primario del mediastino, como ser: parálisis recurrencial o frénica, síndrome mediastinal, tumoración mediastinal, etc.

Los casos restantes correspondieron a lesiones

CUADRO 1: MEDIASTINOSCOPIA DIAGNOSTICA (114 casos)

| Patología | Casos | Mediastinoscopía | | Mediastinotomía |
|---|---|---|---|---|
| | | Positiva | Negativa | Positiva |
| Cáncer de pulmón | 83 | 62 (74.6%) | 21 | 21 |
| Metástasis pulmonar | 18 | 15 | 3 | 3 |
| Linfomas | 11 | 11 | - | - |
| Sarcoidosis | 2 | 2 | - | - |
| **Totales** | **114** | **90 (78.9%)** | **24** | **2** |

CUADRO 2:
CANCER DE PULMON. CAUSAS DE INOPERABILIDAD (83 casos)

| Causas | Casos |
|---|---|
| Parálisis recurrencial | 23 |
| Síndrome mediastinal | 18 |
| Tumoración mediastinal | 8 |
| Síndrome neurológico | 6 |
| Síndrome de Pancoast-Tobías | 6 |
| Derrame pleural | 5 |
| Parálisis frénica | 3 |
| Signos endoscópicos | 3 |
| Insuficiencia respiratoria | 3 |
| Síndrome miasteniforme | 2 |
| Metástasis ósea | 2 |
| Mal estado general, edad | 2 |
| Derrame pleuropericárdico | 1 |
| Disfagia. Parálisis recurrencial | 1 |

metastásicas ubicadas en otros sectores, como ser: metástasis cerebral o medular, derrame pleural, síndrome mediastiniforme, etc. Estos también son acompañados de un evidente compromiso mediastinal. En 62 de los 83 casos (74.6%) la mediastinoscopía fue positiva pudiendo establecer fehacientemente la existencia de las metástasis mediastinales, con satisfactorio diagnóstico histopatológico.

Fueron negativas 21 mediastinoscopías (25.4%), correspondiendo a 3 lesiones derechas y 18 izquierdas.

Las tres exploraciones negativas derechas correspondieron a sendos tumores de vértice pulmonar con síndrome de Pancoast-Tobías, en los cuales se efectuó una mediastinotomía anterior complementaria, dos de ellas con apertura pleural, que logró el diagnóstico tumoral.

En los 18 casos negativos con lesiones tumorales izquierdas se confirmaron las metástasis mediastinales por medio de la mediastinotomía anterior complementaria. Las lesiones de estos pacientes se ubicaron más allá del cayado aórtico, en las cadenas linfáticas anterior y en la subaórtica izquierda, que como ya lo expresamos, son de muy difícil acceso por mediastinoscopía.

Respondiendo a esta conducta de exploración sucesiva en el mismo acto operatorio, se obtuvo el 100% de diagnóstico de los 83 pacientes con cáncer inoperable de pulmón y compromiso mediastinal metastásico.

En 15 de las 62 mediastinoscopías positivas (24.2% de los casos) la biopsia obtenida determinó que la lesión metastásica se hallaba ubica-

CUADRO 3: MEDIASTINOSCOPIA DIAGNOSTICA. CANCER DE PULMON-TIPO HISTOLOGICO (83 casos)

| Tipo histológico | Casos | % |
|---|---|---|
| Carcinoma epidermoide | 28 | 33.7 |
| Adenocarcinoma | 15 | 18.1 |
| Carcinoma indiferenciado de células grandes | 15 | 18.1 |
| Carcinoma indiferenciado de células pequeñas | 20 | 24.1 |
| Carcinoma indeterminado | 5 | 6.0 |
| **Totales** | **83** | **100** |

da en el tejido celuloadiposo o fibroso no ganglionar del mediastino. Cremos que es importante hacer notar este hecho, porque ratifica el estadío avanzado del carcinoma. Nosotros insistimos en la necesidad de biopsiar todo tejido con aspecto patológico, sea éste ganglionar o no.

El tipo histológico de los 83 casos de mediastinoscopía diagnóstica fue: 28 carcinomas epidermoides (33.7%), 15 adenocarcinomas (18.1%), 15 carcinomas indiferenciados de células grandes (18.1%), 20 carcinomas de células pequeñas (24.1%) y 5 carcinomas indeterminados (6%), correspondiendo en consecuencia un 51.8% a los carcinomas diferenciados y un 48% a los indiferenciados (Cuadro 3).

La existencia de una elevada proporción de tumores indiferenciados, es coincidente con el hecho de que estos tumores se presentan más frecuentemente con un cuadro de cáncer de pulmón avanzado. Todas las series muestran que los tumores indiferenciados tienen un mayor índice de inoperabilidad por su tendencia a presentar un estadío avanzado en el momento del diagnóstico, con alto índice de metástasis mediastinales.

Resumiendo, podemos decir que los altos porcentajes de positividad expuestos, avalan totalmente el empleo de la mediastinoscopía como método diagnóstico en pacientes portadores de un probable carcinoma de pulmón, con cuadro de inoperabilidad cierta y mediastino patológico.

El método debe emplearse antes que otras técnicas más agresivas (toracotomía), por su evidente menor índice de morbimortalidad. Cuando la exploración es negativa, fundamentalmente en las lesiones izquierdas, puede ser completada en el mismo acto operatorio por una mediastinotomía anterior (Chamberlain)[14].

## METASTASIS DE PULMON

El criterio para indicar la exploración mediastínica fue similar al empleado en los casos de cáncer broncopulmonar. En los 18 casos de mediastinoscopía diagnóstica, la lesión pulmonar se asociaba a una tumoración mediastinal que sugería la existencia de metástasis.

Los tumores primitivos más frecuentes fueron el cáncer de riñón y el adenocarcinoma digestivo con seis casos cada uno, le siguieron con dos casos el cáncer de mama y el cáncer de ovario, y con uno el cáncer de próstata y el cáncer de

CUADRO 4:
MEDIASTINOSCOPIA DIAGNOSTICA. METASTASIS DE PULMON (18 casos)

| Patología | Casos | Mediastinoscopía | | Mediastinotomía |
|---|---|---|---|---|
| | | Positiva | Negativa | Positiva |
| Cáncer de riñón | 6 | 5 | 1 | 1 |
| Cáncer digestivo | 6 | 5 | 1 | 1 |
| Cáncer de mama | 2 | 2 | - | - |
| Cáncer de ovario | 2 | 1 | 1 | 1 |
| Cáncer de próstata | 1 | 1 | - | - |
| Cáncer de útero | 1 | 1 | - | - |
| **Totales** | **18** | **15 (83.3%)** | **3** | **3** |

útero (Cuadro 4).

Nueve pacientes (50%) habían sido intervenidas quirúrgicamente de un tumor maligno con operaciones supuestamente "curativas". Los nueve casos restantes tenían metástasis pulmonares simultáneas a un tumor maligno extratorácico no conocido en el momento de la consulta. La exploración mediastínica en ellos constituyó el método diagnóstico del tumor, correspondiendo a 4 carcinomas del tubo digestivo, 3 carcinomas de riñón y 2 de cáncer de ovario.

En 15 de los 18 casos (83.33%) la mediastinoscopía fue positiva. En tres pacientes la exploración fue negativa, pero al ser lesiones izquierdas, fueron diagnosticadas mediante sendas mediastinotomías anteriores complementarias, correspondiendo a un carcinoma digestivo, un cáncer de ovario y un cáncer de riñón.

En nuestra experiencia, en aquellos pacientes que presentan tumoraciones de pulmón con sospecha de ser metástasis secundarias de un tumor maligno extratorácico, asociadas a lesiones compatibles con metástasis mediastinales, la mediastinoscopía ofrece resultados diagnósticos tan favorables como los ofrecidos para el carcinoma primitivo de pulmón[13].

## LINFOMA

En 11 de 114 mediastinoscopías se diagnosticó un linfoma. Los pacientes presentaban tumoraciones uni o bilaterales del mediastino visceral superior y medio, sin adenopatías periféricas accesibles. Estas imágenes radiológicas unidas al cuadro clínico sugerían el diagnóstico presuntivo de linfoma.

En 7 pacientes la tumoración mediastinal era policíclica y tenía proyección bilateral, en dos mujeres acompañadas de un síndrome mediastinal por obstrucción de la vena cava superior. En los 4 restantes la tumoración era unilateral, 3 derechas y una izquierda.

En 6 casos, solo se dispuso de radiología simple y tomografía lineal, las imágenes obtenidas fueron claras y definitorias para la detección de la patología ganglionar del mediastino.

En cinco pacientes se pudo contar con una tomografía axial computada (TAC). En estos

# entre el diagnóstico y el informe bacteriológico

# Tratamiento Empírico Inicial

## *del paciente hospitalizado*

- *Espectro bactericida excepcionalmente amplio que incluye los gérmenes habituales de las infecciones hospitalarias (Enterobacterias, Proteus indol positivo y Pseudomonas).*
- *Bacteriológica y clínicamente efectivo sobre organismos multirresistentes.*
- *Elevada actividad frente a gérmenes productores de β lactamasas.*
- *Sus propiedades farmacocinéticas le permiten llegar en concentraciones elevadas al lugar de la infección.*
- *Excelente tolerancia, por su perfil de seguridad similar a las cefalosporinas de primera generación y sin la toxicidad de los aminoglucósidos (nefrotoxicidad-ototoxicidad).*
- *FORTUM carece virtualmente de efectos adversos de significación.*

FORTUM Glaxo
ceftazidima inyectable

casos se logró objetivar con más detalle la existencia, ubicación y tamaño de las adenopatías.

En todos los pacientes la exploración mediastinal fue positiva. Los diagnósticos histopatológicos fueron: enfermedad de Hodgkin (7 casos); reticulosarcoma (2 casos); Hodgkin-sarcoma y linfoma linfocítico (1 caso cada uno).

Nuestros resultados coinciden con los de otros autores, donde el diagnóstico mediastinoscópico en probables linfomas de ubicación torácica es de una utilidad indiscutible, y difícilmente superado por otro método diagnóstico de complejidad menor o similar.

Debemos agregar que el estudio por imágenes previo a la exploración no requiere obligatoriamente una TAC; si bien ésta ofrece imágenes más claras, la tomografía lineal correctamente realizada logra documentar la existencia de las masas ganglionares en mediastino.

## SARCOIDOSIS

A diferencia de las estadísticas provenientes del hemisferio norte, en nuestro país la frecuencia de la sarcoidosis es baja. Sobre 326 mediastinoscopías, 114 de ellas diagnósticas, en solo dos pacientes se diagnosticó una sarcoidosis, ambos casos eran mujeres jóvenes de 36 y 40 años de edad respectivamente.

En la sarcoidosis pulmonar el compromiso de los ganglios mediastinales es muy común, incluso hay autores que lo consideran como etapa previa a la lesión pulmonar.

Nuestras pacientes presentaban un cuadro de febrícula y ensanchamiento hiliomediastinal bilateral por la presencia de masas ganglionares. La evaluación mediastinal se realizó con radiología simple y tomografía lineal de frente, perfil y oblícua, estudios que fueron suficientes para documentar las adenopatías presentes.

La biopsia preescalénica de Daniels fue negativa; la mediastinoscopía fue positiva en los dos casos, lográndose fácilmente adenopatías macroscópicamente patológicas extraídas "in toto" lo cual no es frecuente en los casos de adenopatías tumorales. El tratamiento con corticoides fue ampliamente favorable para las dos enfermas.

Si bien en este campo nuestra experiencia es escasa por la baja frecuencia de la afección en la Argentina, en casuísticas más amplias se considera a la mediastinoscopía como un método diagnóstico de indiscutible utilidad en los casos de sarcoidosis que comprometen las cadenas ganglionares mediastinales, sin compromiso de los ganglios preescalénicos.

Hasta un 10% de las lesiones exploradas con fines diagnósticos pueden corresponder a una tuberculosis, timoma, teratoma maligno u otro carcinoma de difícil diferenciación. En general, estos son hallazgos relacionados con tumores extensos e inoperables del mediastino superior.

En una próxima publicación se analizará el empleo de la mediastinoscopía con fines evaluativos.

## BIBLIOGRAFIA

1. Albanese R; Badano A: Biopsia por vía cervical de ganglio o tumor de mediastino superior. E Día Médico 14: 1226, 1942.

2. Daniels A: Method of biopsy useful in diagosing certain intrathoracic diseases. Dis. Chest. 16: 360, 1949.

3. Harken E; Black H; Clauss R; Farrand R: A simple cervicomediastinal exploration for tissue diagnosis of intrathoracic disease. N. Engl. J. Med. 251: 1041, 1954.

4. Radner S: Supraesternal node biopsy in lymphspreading intrathoracic disease. Acta. Med. Scand. 152: 413, 1955.

5. Carlens E; Hambreaus GM: Mediastinoscopy. Indications and limitations. Scand. J. Resp. Dis. 48: 1, 1967.
6. Doctor A: Mediastinoscopy: a critical evaluatin of 220 cases. Ann. Surg. 174: 965, 1971.
7. Foster E; Munro D; Dobell A: Mediastinoscopy. A review of anatomical relationship and complications. Ann. Thoracic Surg. 13: 273, 1972.
8. Caruso ES. Mediastinoscopía. Bolet y Trab. de la Soc. Argentina de Cirujanos. 23:613, 1976.
9. Jepsen O. Mediastinoscopy. Copenhagen; Scandinavian University Books, pag. 42, 1966.
10. Kirschner P: Mediastinoscopy. Experiencies with fifty cases. J. Mount Sinai-Hospital (NY). 34: 559, 1967.
11. Lemonie G; Court P; Mathey L: La mediastinoscopie technique et indications. Ann. Chir. Thor. Car. 4: 1201, 1965.
12. Nohl-Osler C: Mediastinoscopy. Brit. Med. J. 1: 1167, 1965.
13. Pearson FG: Mediastinoscopy. Surgery Annual. 2: 95, 1970.
14. Caruso E y Vassallo B: Nuestra experiencia con la mediastinoscopía y la mediastinotomía anterior (Chamberlain). Cir. del Uruguay. 50: 506, 1980.
15. Caruso E: Mediastinocospía (indicaciones, resultados, contraindicaciones y complicaciones). Bolet y Trab. de la Sociedad Argentina de Cirujanos. 1: 19, 1977.
16. Caruso E; Vassallo B y Telenta de Beveraggi M. Mediastinoscopía. Su utilidad en el diagnóstico y evaluación de la patologia tumoral torácica. Rev. Argent. Cirug. 37: 213, 1979.
17. Rey J; Iannello J; Phileu J: Cáncer secundario en la mujer. Localizaciones mediastino-pleuro-pulmonares. Rev. Asoc. Médica Argentina. 82: 151, 1968.
18. Neilfed J; Ingle J; Torney D y col: Mediastinoscopy. A diagnostic aid in methasatasic carcinona of the breast. Cancer. 37: 1973, 1976.
19. Sarin C; Nohl-Osler H: Mediastinoscopy. A clinical evaluation of 400 consecutives cases. Thorac. 24: 585, 1969.
20. Welsh W; Welsh J: Mediastinoscopy. Application for hilar adenopaty. The Laringoscope. 83: 576, 1973.
21. Kitzis M; Briand O; Couffinha y col: Valuer de l'exploration du mediastin par mediastinoscopie et mediastinotomie. Nouv. Presse Med. 11: 909, 1982.
22. Nikhail JR; Shepherd D; Mitchell DN: Mediastinal lymph node biopsy in sarcoidosis. Endoscopy 1: 5, 1979.
23. Palva T: Mediastinal sarcoidosis. Acta Otolaryng. Suppl. 188: 258, 1964.
24. Stanford W; Steele S; Armstrong R; Larsen L: Mediastinoscopy. Its application in central versus peripheral thoracic lesions. Ann. Thorac. Surgery. 19: 121, 1975.

# *LOCALIZACION ATIPICA DE UN CASO DE NEUROBLASTOMA*

**Dres. M. Sánchez de Bustamante; G. Gallo; P. Picco; G. Zúccaro; O. Konsol; H. Baños; B. Diez y L. Richard**

Divisón Neurocirugía. Departamento de Pediatría

*RESUMEN*

*Se presenta un caso de neuroblastoma de localización inicialmente orbitaria, probablemente metastásica, dado que no se encontró el tumor primitivo.*
*Se efectuaron algunas consideraciones clínicas y pronósticas.*

El neuroblastoma es una de las neoplasias malignas más comunes en la infancia, superado únicamente por las leucemias.

El sitio de origen más frecuente es el tejido simpático abdominal (en el 60% de los casos) y en orden decreciente, tórax, mediastino, región cervical y pelvis.

La metástasis en órbita ha sido poco mencionada en la literatura.

De los 33 casos de neuroblastoma tratados en el Departamento de Pediatría del Hospital Italiano en el período 1979-1987, sólo uno de ellos presentó metástasis en órtbita, la cual se manifestó como signo inicial sin evidencia de tumor primitivo, cuyo análisis es la base de esta comunicación.

La paciente era una niña de 19 meses de edad procedente de Comodoro Rivadavia, sin antecedentes patológicos previos, que dos meses antes de la consulta sufrió un traumatismo leve de cráneo, a raíz del cual se constató exoftalmia derecha, lo que motivó su derivación a nuestro Servicio.

Al ingreso presentó exoftalmia y equimosis palpebral derecha con motilidad ocular intrínseca y extrínseca conservada. El resto del examen neurológico fue normal. En el Hospital se efectuó: tomografía computada (TAC) de cerebro donde se observó una masa tumoral, que se reforzó con el contraste endovenoso, que ocupaba la parte externa y el vértice de la órbita derecha, llegando a través de la hendidura esfenoidal a la región paraselar, y a la fosa cigomática (Figura 1).

*Figura 1:*

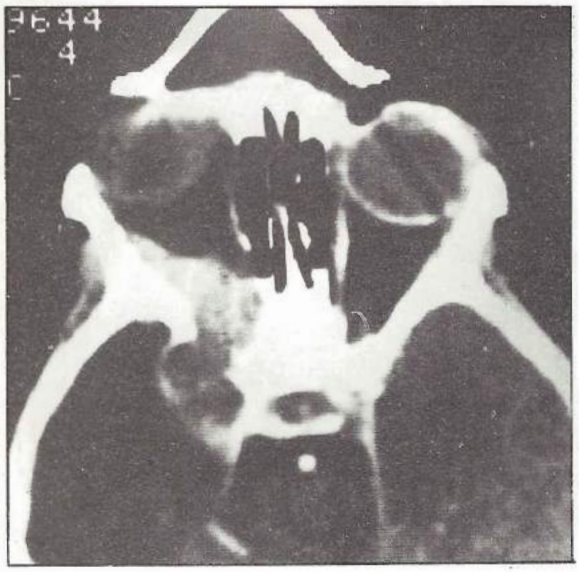

*Figura 2:*

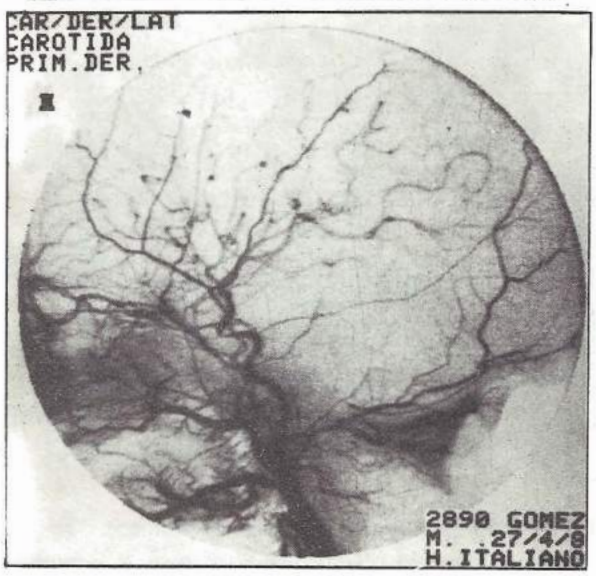


Angiografía digital (AD) cerebral por cateterismo selectivo de los cuatro vasos por método de Seldinger, que mostró disminución del calibre de la arteria carótida interna derecha en el segmento intracarvernoso. Ramos dependientes de la carótida externa (fundamentalmente de la maxilar) rellenan una formación vascularizada, ubicada en la porción intraorbitaria (Figura 2).
Con el diagnóstico presuntivo de neoplasia primitiva de órbita se decidió la exploración quirúrgica; los exámenes complementarios preoperatorios de rutina fueron normales.
Se realizó colgajo bicoronal, plaqueta osteoplástica frontal derecha y osteotomía de techo de órbita; se visualizó una masa tumoral de color rojizo; de consistencia poco friable, ubicada por fuera del nervio óptico, infiltrando la pared externa de la órbita, que se extendía hacia el vértice atravesando la hendidura, hasta tomar contacto con el cuerpo esfenoidal, infiltrando el seno cavernoso.
La biopsia por congelación informó que el tejido era compatible con neuroblastoma. Se efectuó exéresis aproximada del 70% de la masa original, con buena evolución posquirúrgica.

En el estudio anátomo patológico diferido se observó proliferación neoplásica infiltrantre en hueso, compuesta por elementos uniformes de núcleos redondeados, de tamaño mediano con nucléolo pequeño y citoplasma muy escaso, con delicados septos conectivos. El diagnóstico histopatológico fue: neuroblastoma simpatogónico o indiferenciado.
Ante este diagnóstico y la posibilidad de tratarse de una metástasis, se buscó la localización primitiva, pero las Rx de todo el esqueleto, la ecografía y la TAC de abdomen fueron normales.
La centellografía ósea, con tecnecio 99; mostró hipercaptación del radioisótopo en L2; L4 y D12 y columna dorsal alta (Figura 3). En la punción de médula ósea se observó infiltración de neuroblastos, que reemplazan el 80% de la masa celular. El spray de catecolaminas fue positivo.
En los estudios efectuados no se demostró la presencia de tumor primitivo, pero sí de metástasis múltiples en hueso, órbita y médula ósea.
Se instituyó terapia complementaria a base de cisplatino, VM 26 y ciclofosfamida.

*Figura 3:*

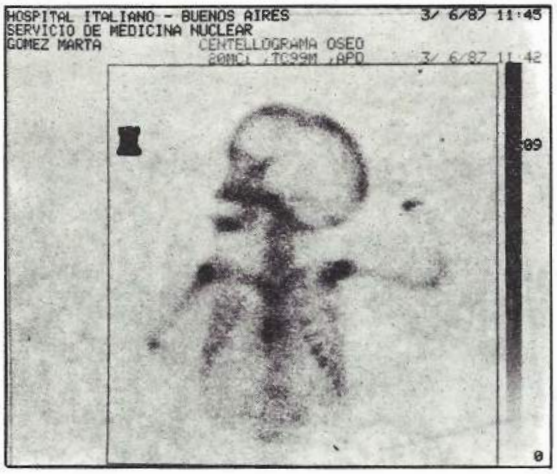


*Figura 4:*

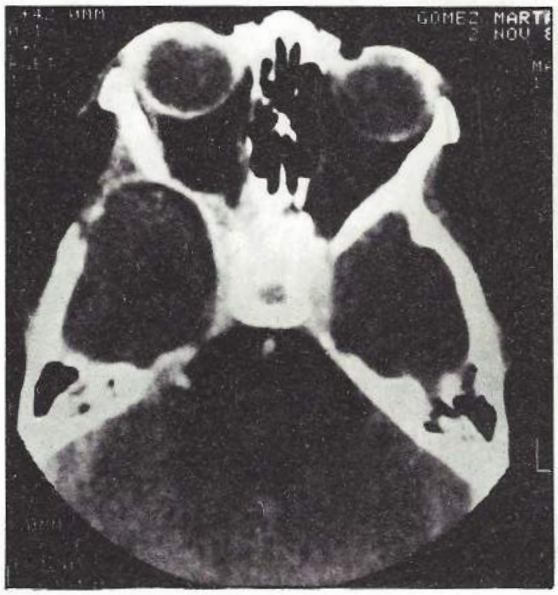

En el control efectuado a los seis meses , se comprobó que la centellografía ósea y la punción de médula ósea fueron normales. En la TAC cerebral se vio reducción de la masa tumoral (Figura 4). El examen neurológico fue normal, con desaparición del exoftalmo.

El objeto de la presente comunicación es remarcar la localización atípica de este caso de neuroblastoma fundamentado en los siguientes puntos:

- Baja frecuencia de este tumor en órbita
- Metástasis óseas sin evidencia de tumor primitivo
- Comienzo clínico de la enfermedad con localización orbitaria.

Si bien el neuroblastoma de órbita podría nacer del ganglio ciliar, como en un único caso reportado por Levy[1], nosotros creemos que en esta paciente la simultaneidad de las metástasis óseas nos hace suponer que la localización orbitaria es también metastásica.

Los tres signos oftálmicos más importantes del neuroblastoma son : exoftalmia, síndrome de Claude Bernard Horner (BH) y opsoclonus. De éstos, solamente la exoftalmia es evidencia de localización orbitaria del proceso y es un signo de mal pronóstico, dado que se trata de una diseminación tumoral metastásica.

Las otros dos manifestaciones clínicas implican un mejor pronóstico, dado que los que presentan BH son predominantemente de localización torácica, que son menos agresivos que los primitivos abdominales. El opsoclonus por un lado conduce a un diagnóstico precoz y por otra parte, su mecanismo de aparición sería el mismo que tiende a limitar la diseminación del propio tumor. El opsoclonus sería debido a la producción a partir del tumor de un factor autoinmune, probablemente un anticuerpo dirigido contra un antígeno del neuroblastoma, que tendría reacción cruzada con células cerebelosas cuyo daño produce la aparición del signo[2-4].

El pronóstico mejora en los niños menores de dos años y con localización torácica, así como en los estadíos I, II, IV-S.

La equimosis de párpados, que para Bothman[5] es un hallazgo característico de las metástasis de neuroblastoma de órbita, se la ha mencionado en la infiltración leucémica de esa localización. Se cree que la equimosis es debida a la tendencia del tumor a necrosarse y producir signos

inflamatorios y hematomas en la órbita.

Creemos estar frente a uno de los casos descriptos por Reese[6], donde las metástasis óseas y orbitarias preceden largo tiempo a la manifestación del foco primario y la ausencia del mismo sólo puede demostrarse en la necropsia.

De los datos extraídos de la literatura y la experiencia de nuestro propio caso arribamos a las siguientes conclusiones:

• La presencia de equimosis y exoftalmo unilateral nos debe hacer pensar, a pesar de su infrecuencia, en metástasis orbitaria de neuroblastoma.

• El hecho de no demostrar con los métodos habituales la presencia de tumor primitivo, no descarta que éste exista.

## BIBLIOGRAFIA


1. Levy W: Neuroblastoma. Brit. J. Ophthalmolgy 41: 48, 1957.
2. Musarella M: Ocular involvement in neuroblastoma: Pronostic implications. Ophthalmolgy 91: 936, 1984.
3. Jakobiec A: Primary differentiated neuroblastoma of the orbit. Ophthalmolgy 94: 255, 1987.
4. Mortada A: Clinical characteristics of early orbital metastatic neuroblastoma. Am. J. Ophthalmolgy 63: 1787, 1967.
5. Bothman L: The eye in adrenal sympathicoblastoma (neuroblastoma). Arch. Opht. 27: 743, 1942.
6. Reese A: Tumors of the eye. 2da ed. New York, Hoeber, pag. 202-208, 1963.



**errolón-a**

**COMPRIMIDOS**

Natridiurético. Economizador de Potasio

La exacta equivalencia: Furosemida 40 mg. - Amiloride 5 mg.

Presentación: Envases x 20 y 50 comprimidos.

Disprovent
ESPECIALIDADES MEDICINALES

# VITRECTOMIA: NUEVAS FRONTERAS DE LA OFTALMOLOGIA

**Dr. Roberto Borrone**
Jefe de la Sección retina, Subjefe Interino de Servicio de Oftalmología

*RESUMEN*

*El desarrollo de una nueva táctica y técnica quirúrgica oftalmológica, denominada vitrectomía, abrió un nuevo capítulo en la historia de la especialidad: el de la microcirugía intraocular del segmento posterior del ojo. A partir de allí se generó una verdadera revolución tecnológica que amplió considerablemente las posibilidades de tratar ciertas patologías que poco tiempo atrás conducían inevitablemnte a la ceguera (desprendimientos de retina complicados, proliferaciones vítreo retinales en retinopatías diabéticas y traumatismos penetrantes severos, cirugía complicada de la catarata, etc).*
*Recientes avances, tales como la viscocirugía (empleo de sustancias viscoelásticas) y la retinopexia neumática (gases expandibles intravítreos), ubicaban a la cirugía vítreo retinal en su momento de mayor crecimiento.*

Cuando un nuevo método o técnica logra una rápida aceptación y difusión, generando posteriormente una, hasta hoy, ininterrumpida serie de perfeccionamientos y amplia gama de aplicaciones, nadie duda que dicha técnica ha marcado un hito en la historia de la Medicina.
Exactamente esto fue lo que ocurrió con la vitrectomía a partir de los trabajos de Machemer, en 1970[1].
Si todos concordamos en asignar a la invención del oftalmoscopio (Helmmholz, 1851), el carácter de verdadera revolución oftalmológica al generar la primer endoscopía en medicina, la introducción controlada y programada de elementos quirúrgicos en el segmento posterior del ojo concretada mediante la vitrectomía, adquiere una trascendencia no muy lejana de la mencionada.
El humor vítreo fue durante mucho tiempo un territorio vedado al cirujano oftalmólogo. La expulsión de este gel fuera de su compartimento normal, como consecuencia de una herida traumática o quirúrgica (cirugía complicada de la catarata, el glaucoma, etc), significó hasta el advenimiento de la vitrectomía, una evolución casi inevitable hacia una situación de elevado riesgo anatómico y funcional para el ojo que sufría dicha contingencia. Lentamente se fue conociendo más acerca del cuerpo vítreo: su composición química, su ultraestructura, su

fisiopatología y su participación en patologías frecuentes y de alto riesgo tales como la retinopatía diabética, el desprendimiento de retina en heridas penetrantes, las hemorragias vítreas, los cuerpos extraños intraoculares, las endoftalmitis, la retinopatía del prematuro, etc.

El cuerpo vítreo pasó así a ser el eje en torno al cual se desarrollan una gran variedad de procesos que comprometen seriamente el futuro visual del paciente. Surgió paralelamente el concepto de proliferación vítreo retinal, detectándose la capacidad metaplásica delascélulas del epitelio pigmentario al desprenderse de su localización habitual y migrar hacia el vítreo a través de desgarros retinales. Estas células, junto a los hialocitos y las células gliales retinales, juegan un rol preponderante en la formación de bandas vítreas que traccionan de la retina, provocando finalmente su desprendimiento[2-3].

Básicamente, en la primera etapa de una vitrectomía se preparan tres vías de abordaje hacia el interior del ojo. Estas consisten en microaperturas de todo el espesor de la pared ocular, disecadas bajo control microscópico a 4 mm del limbo esclero-corneal, área que topográficamente se corresponde en el interior del ojo con la parsplana; es decir, el sector de la superficie interna de la pared ocular ubicado entre la ora serrata (que se encuentra por detrás) y los procesos ciliares ( ubicados por delante). De esta forma se evita la perforación de la retina sensorial (Figura 1).

A través de una de esas vías de abordaje se introduce y se fija una microcánula de infusión, conectada por medio de una tubuladura a un reservorio de solución Ringer lactato. Esta vía cumple con la función de regular el tono ocular, el cual dependerá del fino equilibrio entre los sistemas de infusión y aspiración.

Las otras dos vías, talladas en los cuadrantes superiores del ojo; es decir, proximales al cirujano, se utilizan para hacer penetrar en el cuerpo

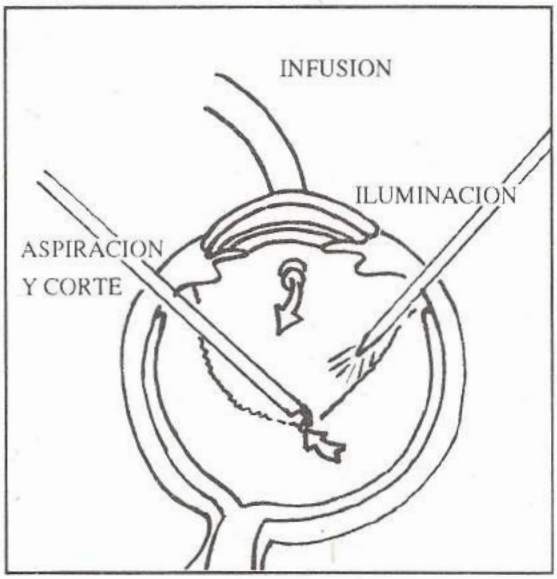


*Figura 1: Disposición del instrumental en las tres vías de abordaje de una vitrectomía. Sección fr uns membrana vítrea (ver explicación en el texto)*

vítreo la punta del vitréctomo y el sistema de iluminación endoocular (fibra óptica). La punta del vitréctomo tiene un diámetro externo de 0.9 mm, presentando en la cara lateral de su extremo distal, una apertura de aspiración, la cual es obturada cíclicamente por una guillotina cuya velocidad de desplazamiento medida indirectamente en ciclos de corte por minuto, es seleccionada en los controles centrales del vitréctomo.

Paralelamente, la presión de aspiración es preseleccionada y monitorizada en la misma central de control. Con la luz coaxial de microscopio quirúrgico sumado a la fibra óptica endoocular (introducida por la tercer vía de abordaje), el cirujano controla con una visualización óptima el área de acción de la punta del vitréctomo. Para ello es necesario, además, apoyar en la córnea del paciente una lente de contacto especial que neutraliza el poder dióptrico ocular, permitiendo observar claramente la superficie retinal mediante el citado microscopio. Con los elementos así dispuestos, el cirujano, por ejem-

plo, detecta aquellas bandas vítreo retinales de tracción, aproxima hacia ellas la punta del vitréctomo, la cual por su parte atrae el tejido patológico hacia la boca de aspiración permitiendo su corte mediante la guillotina.

Al perfeccionarse la técnica, se han desarrollado una gran variedad de instrumentos que pueden introducirse en el ojo a través de aquellas vías de abordaje. Estos cumplen múltiples funciones, permitiendo efectuar maniobras intraoculares combinadas, por ejemplo: pinzas para extraer cuerpos extraños, microtijeras automáticas, fibras ópticas para aplicar endofotocoagulación con rayo laser, sondas para endocriocoagulación (para fijar la retina a la coroides), microespátulas para disecar tejidos fibrogliales epi y sub retinales, cánulas para aspirar el líquido acumulado en el espacio subretinal, puntas de diatermia para coagulación endoocular y hasta pinzas para fijar la retina con microtachuelas (tacks) que atraviesan la pared ocular[4-5].

Es notable el avance en el conocimiento de la ultraestructura tisular en los procesos patológicos enumerados al principio, logrado gracias al estudio del material obtenido de la vía de aspiración del vitréctomo.

Actualmente, combinamos la vitrectomía con la inyección intravítrea de aire, gases expandibles (hexafluoruro de azufre, perfluorocarbonados) y/o líquidos de elevada viscosidad como el aceite de silicón, con los cuales es posible desplazar a la retina, una vez liberada de sus tracciones, hacia su ubicación natural[6-10]. Se ha ampliado así el margen de posibilidades quirúrgicas, permitiendo el enfoque de ciertos casos que hasta hace poco tiempo evolucionaban irreversiblemente hacia la ceguera.

En síntesis, se trata de un tema apasionante, en el que se conjugan sutilmente ciencia y técnica, ampliando a límites insospechados las fronteras de nuestra subespecialidad.

## BIBLIOGRAFIA


1. Machemer R; Buettner H; Norton EWD: Vitrectomy. A pars plana approach. Trans. Am. Acad. Ophthal. Oto-Lar. 75: 813, 1971.
2. Van Horn DL; Aaberg TM; Machemer R and Fenzl R: Glial cell proliferation in human retinal detachment with massive perietinal proliferation. Am. Journal Ophtal. 84: 383, 1977.
3. Machemer R; Van Horn DL; Aaberg TM: Pigment epithelial proliferation in human retinal detachment with massive periretinal proliferation. Am. Journal Opht. 85: 181, 1978.
4. de Juan E Jr; Hickingbotham D and Machemer R: Retinal tacks. Am. J. Opthal. 99: 272, 1985.
5. Ando F; Kondo J: A plastic tack for the treatment of retinal detachment with giant tear. Am. J. Opthal. 95: 260, 1983.
6. Norton EWD: Intraocular gas in the managment of selected retinal detachments. Trans. Am. Acad. Ophthal. Otolaryngol. 77: 85, 1973.
7. Mc Lean EB; Norton EWD: Use of intraocular air and sulfur hexafluoride gas in the repair of selected retinal detachments. Mod. Probl. Ophthalmol. 12: 428, 1974.
8. Lincoff H; Coleman J; Kreissig I: The perfluorocarbon gases in the treatment of retinal detachment. Ophthalmology 90: 546, 1983.
9. Cibis PA; Becker B; Okun E: Canaan S: The use of liquid silicone in retinal detachement surgery. Arch. Ophthalmol. 68: 590, 1962.
10. Pruett RC; Schepens CL; Swann DA: Hyaluronic acid vitreous substitute; a six year clinical evaluation. Arch. Ophthalmol. 97: 2325, 1979.

# *EL DEPARTAMENTO DE DOCENCIA E INVESTIGACION INFORMA*

## CURSOS 1988

- **Curso de Capacitación y Aprendizaje para Técnicas de E.E.G.**
  *Coordinador:* Dr. R. Moreno
  *Servicio:* Neuropediatría
  *Fecha:* De mayo a diciembre

- **Curso de Cirugía de Nariz**
  *Coordinador:* Dr. M. Sarrabayrouse
  *Servicio:* Cirugía Estética
  *Fecha:* Noviembre

- **Seminario de Observación de Lactantes**
  *Directora:* Lic. Kamala Di Tella
  I Parte: de abril a julio
  II Parte: de setiembre a noviembre
  *Servicio :* Salud Mental Pediátrica

- **I Jornadas de Control de Infecciones para Enfermería**
  *Directora:* Dra. Liliana Clara
  *Servicio:* Comité de Infecciones
  *Fecha:* 28, 29 y 30 de noviembre

# REGLAMENTO DE PUBLICACION

La **Revista del Hospital Italiano** acepta para su publicación trabajos de temas generales, tanto de contenido asistencial como experimental, escritos por miembros del hospital o de otras instituciones invitados especialmente.

Cuando un artículo es aceptado para su publicación, la **Revista** se reserva el derecho de realizar cambios de forma o de estilo que no alteren el sentido del texto, no obstante lo cual, los conceptos vertidos por los autores son de absoluta responsabilidad de los mismos, tanto en los aspectos científicos como legales. Los trabajos —antes de ser aceptados en forma definitiva— podrán ser devueltos a sus autores para que efectúen algún cambio sugerido.

Los trabajos han de ser remitidos al Departamento de Docencia e Investigación de la siguiente manera:

*Manuscrito:* tipeado en hoja tamaño oficio, de un solo lado, a doble espacio, con márgenes ampliòs y la numeración colocada en el ángulo superior derecho. En la portada figurará el título del trabajo, nombres completos de sus autores, cargo y servicio donde fue realizado. El orden utilizado para los trabajos originales será el siguiente: Introducción, Material y métodos, Resultados, Discusión, Resúmenes y Bibliografía. Para los trabajos de actualización: Introducción, Descripción de resultados o ejemplos clínicos, Discusión, Resumen y Bibliografía.

*Resumen:* Cada trabajo tendrá un resumen de hasta 250 palabras, el cual debe expresar en forma concreta, y no descriptiva, los motivos del trabajo, los resultados principales y las conclusiones más importantes.

*Ilustraciones y tablas:* Serán presentadas en forma de fotografía, anotando al dorso el nombre del trabajo, número de figura, tabla o gráfico y la orientación del mismo, indicando con una flecha cuál es la parte superior.

Las fotografías de las tablas, gráficos o dibujos serán en blanco y negro, en papel brillante, de un tamaño mínimo que permita leer las leyendas con claridad. Deberán provenir de originales realizados por profesionales o de calidad equivalente, con tinta china o letras superponibles sobre fondo blanco. Los títulos y textos se deben adjuntar mecanografiados en hoja aparte y numerados de manera que permitan una adecuada comprensión de la ilustración por sí misma y en forma independiente del texto original.

Se aceptará un máximo de cinco ilustraciones por trabajo, las cuales deberán completar el texto original, no debiendo repetir información vertida en el mismo. No se aceptarán tablas con datos que puedan ser explicados en dos o tres párrafos de texto, debiéndose obtener la conformidad de la Secretaría de Redacción para el caso de un mayor número de tablas o gráficos, o cuando se considere necesario la inclusión de fotografías en color.

*Bibliografía:* Las citas bibliográficas serán presentadas de acuerdo con el orden de aparición en el texto.

- Para revistas: autor, título del trabajo en el idioma original, nombre de la publicación (utilizando las abreviaturas del Index Medicus), volumen, página y año. Ejemplo: Rusky E. A., Rostand S. G.: Mycobacteriasis in patients with chronic renal failure. Arch. Inter. Med., 14:57, 1980.
- Para libros: autor, título del trabajo en el idioma original, lugar, editor y fecha. Ejemplo: Madden J. L.: Atlas de técnicas de cirugía. Vol. 2. Ed. México, Interamericana, 1967.
- Para capítulos de libros: autor, título del capítulo, editor, nombre del libro, edición, lugar, fecha, capítulo y página. Ejemplo: Bertolasi C. A. Técnicas de cirugía cardíaca, Buenos Aires, Inter-Médica, 1980, cap. 6, pág. 151.

Toda la bibliografía debe encontrarse disponible en la biblioteca del Hospital; caso contrario, el autor principal debe comprometerse a suministrar el artículo para fotocopiarlo por si alguien lo solicitase.

*Autorizaciones:* Corresponde a los autores obtener los permisos de editoriales para reproducir gráficos, tablas o textos y presentarlos por escrito a la Secretaría de Redacción; caso contrario, el material no será publicado.

*Evaluación:* Todo trabajo será evaluado por dos revisores y posteriormente se dará la respuesta a los autores, la cual se producirá entre las dos y cuatro semanas de ser presentado el mencionado trabajo. Toda situación no prevista en los párrafos precedentes será resuelta por la Secretaría de Redacción o el Departamento de Docencia e Investigación

# Enterococos altamente susceptibles a

# PIPRIL* IV IM

Piperacilina Sódica/Lederle

*"Según las últimas publicaciones, puede comprobarse un incremento alarmante de infecciones enterocócicas severas. En varios de los estudios citados en ellas puede observarse que muchos de los pacientes han recibido cefalosporinas. La falta de actividad contra el enterococo de la mayoría de las cefalosporinas, puede predisponer específicamente a los pacientes a sufrir una sobreinfección por este organismo. Las cefalosporinas de tercera generación pueden ser particularmente asociadas con sobreinfecciones enterocócicas".* (1)

**Respuesta clínica y bacteriológica a la terapia con PIPRIL en 88 pacientes con cultivos positivos a enterococos.**

| Clínica | Bacteriológica |
|---|---|
| 93% | 90% |

*(1) Leoung, GS; Joseph, P; Marzouk, J; et al: Enterococcal superinfections. Infections in surgery, Sept. 1984*

**Presentación:**
Frasco ampolla x 2 g
Frasco ampolla x 4 g

CYANAMID

Laboratorios Lederle
División de Cyanamid de Argentina S.A.
Charcas 5051 (1425) Bs.As.

Lederle

* Marca Registrada

Impreso en Argentina

Sin valor comercial PIP 181