TROVARE
Repositorio Institucional
Instituto Universitario y Hospital Italiano de Buenos Aires

Ranalletta, Maximiliano

Resultados clínicos de la reparación artroscópica sin acromioplastia de las rupturas de espesor parcial del manguito rotador

Doctorado en Ciencias de la Salud

Tesis 2020

Cita sugerida: *Ranalletta M. Resultados clínicos de la reparación artroscópica sin acromioplastia de las rupturas de espesor parcial del manguito rotador [tesis de doctorado] [Internet]. [Buenos Aires]: Instituto Universitario Hospital Italiano de Buenos Aires; 2020 [citado AAAA MM DD]. 75 p. Disponible en: http://trovare.hospitalitaliano.org.ar/descargas/tesisytr/20211228153515/tesis-ranalletta-maximiliano.pdf*

Este documento integra la colección Tesis y trabajos finales de Trovare Repositorio del Institucional del Instituto Universitario Hospital Italiano de Buenos Aires y del Hospital Italiano de Buenos Aires. Su utilización debe ser acompañada por la cita bibliográfica con reconocimiento de la fuente.

Para más información visite el sitio http://trovare.hospitalitaliano.org.ar/

HOSPITAL ITALIANO de Buenos Aires

Esta obra está bajo licencia 2.5 de Creative Commons Argentina
Acceda a la licencia completa:
http://creativecommong.org/licenses/legal.htm

Resultados clínicos de la reparación artroscópica sin acromioplastia de las rupturas de espesor parcial del manguito rotador.

Doctorando Maximiliano Ranalletta.
Doctorado en Ciencias de la Salud.
Maximiliano.Ranalletta@hospitalitaliano.org.ar
Tel. +54 9 11 58326212 o +54 11 4959 0200 (internos 8124)
Director Dr. D. Luis Muscolo
Servicio de Ortopedia y Traumatología ¨Carlos E. Ottolenghi¨
Hospital Italiano de Buenos Aires.

Contenido

Dedicatoria. **5**

Agradecimientos. **6**

Índice de tablas y figuras. **7**

Resumen. **8**

Abstract. **10**

0. Consideraciones éticas. **12**

1. Introducción. **13**

1.1. Descripción anatómica. 13

1.2. Función del manguito rotador. 14

1.3. Patología del manguito rotador. 15

1.4. Teorías sobre la etiología. 16

1.4.1. Teoría extrínseca. 16

1.4.2. Teoría intrínseca. 17

1.5. Clasificación de las rupturas del manguito rotador. 18

1.6. Alternativas de tratamiento. 18

1.6.1. Tratamiento conservador. 19

1.6.2. Tratamientos quirúrgicos. 20

1.6.2.1. Reparación tendinosa. 20

1.6.2.2. Acromioplastia. 22

2. Objetivos. **23**

2.1. Objetivos generales. 23

2.2. Objetivos específicos. 23

2.3. Diseño. 24

3. Hipótesis. **25**

4. Materiales y métodos. **26**

4.1. Ámbito. 26

. 4.2. Población. 26

4.2.1. Criterios de inclusión. 27

4.2.2. Criterios de exclusión. 27

4.3. Resumen de técnica quirurgica. 27

4.4. Rehabilitación postoperatoria. 31

4.5. Evaluación. 32

4.5.1. Variables explicativas. 32

4.5.2. Variables de resultados. 33

4.6. Muestreo y cálculo muestral. 34

4.7. Análisis estadístico. 34

5. Resultados. 36

5.1. Análisis descriptivo. 36

5.1.1. Variables explicativas. 36

5.1.2. Variables de resultados. 37

5.2. Complicaciones y reoperaciones. 39

5.3. Tablas. 40

6. Discusión. 48

6.1. Resultados funcionales de la reparación de RPMR. 48

6.2. Técnica quirúrgica. Reparación in situ versus completar. 49

6.3. El rol de la acromioplastia aislada en las RPMR. 52

6.4. Retorno al deporte luego de la reparación de una RPMR. 53

6.5. Resultados a largo plazo de la reparación de RPMR. 54

6.6. Complicaciones y reoperaciones. 55

6.7. Limitaciones y Fortalezas. 57

7. Conclusiones. 58

8. Publicaciones previas. **59**

9. Financiamiento y conflictos de interés. **61**

10. Referencias Bibliográficas **62**

Anexo I. Listado de abreviaturas **73**

Anexo II. Escala de ASES **74**

Anexo III. Escala de ASES. **75**

Dedicatoria

Sólo aquello que se ha ido es lo que nos pertenece.

Jorge Luis Borges.

Dedicado a mi hermano Adriano, a mi Mamá Mirta y a mi Papá Aleandro, quienes se han ido y me pertenecen.

Agradecimientos

***La gratitud es una de las más elevadas formas de ser y estar*.**

Jorge Luis Borges.

Como siempre los agradecimientos son injustos por la gente que uno olvida mencionar.

Índice de figuras y tablas.

Figura 1. Vista posterior del hombro: Se observan los músculos redondo menor e infraespinoso. **13**

Figura 2. Vista anterior del hombro. Tendón subescapular y supraespinoso. Véase la relación con la coracoides y el ligamento acromio-coracoideo. **14**

Figura 3. Paciente en posición de silla de playa en el preoperatorio. **28**

Figura 4. Se mide el tamaño de la lesión con un palpador calibrado. **28**

Figura 5. Anclaje con sutura reforzada colocado en huella de inserción. **29**

Figura 6. Hombro izquierdo. Visión del intraarticular luego de la reparación de una RPMRA. **29**

Figura 7. Visión subacromial de un hombro derecho. Se elimina el tejido degenerativo de la huella de inserción. **30**

Figura 8. Visión subacromial de un hombro derecho. Se realizan perforaciones en la huella de inserción según técnica de Crimson Duvet. **30**

Figura 9. Visión subacromial de un hombro derecho. Reparación en una fila con un anclaje de 5.5 mm con dos suturas de alta resistencia. **31**

Tabla 1. Clasificación de Ellman. **40**

Tabla 2. Resumen de las principales características demográficas y clínicas de los pacientes evaluados. **41**

Tabla 3. Resumen comparativo de las principales características demográficas y clínicas entre los pacientes operados de RPMRA y RPMRB. **42**

Tabla 4. Resumen de los resultados funcionales de todos los pacientes operados de RPMR. **43**

Tabla 5. Resultados funcionales comparativos entre los pacientes operados de RPMRA y RPMRB. **44**

Tabla 6. Resultados funcionales y deportivos generales entre los pacientes que realizaban deporte previo a la intervención. **45**

Tabla 7. Resultados funcionales y deportivos comparativos entre pacientes que realizaban deporte previo a la cirugía con RPMRA y RPMRB. **46**

Tabla 8. Tabla comparativa de trabajos que comparten la escala de ASES como método de evaluación. **47**

Resumen

Objetivo.

Reportar los resultados clínicos, el retorno al deporte y las complicaciones en una serie de pacientes con una ruptura parcial articular o bursal del manguito rotador tratados con una reparación in situ sin acromioplastia

Material y método.

Se evaluaron 154 pacientes con una ruptura parcial bursal o articular tratados por artroscopía. Todas las rupturas involucraban al supraespinoso. Todos los pacientes fueron tratados con reparación in situ del tendón sin acromioplastia. La evaluación clínica consistió en la medición del rango de movilidad y la utilización de la escala American Shoulder and Elbow Surgeons (ASES). Para medir dolor se utilizó una escala visual análoga (EVA). También se evaluó el retorno al deporte y el nivel alcanzado en comparación con el estado previo a la lesión. Por último, se evaluaron las complicaciones.

Se compararon los resultados entre las rupturas parciales articulares y bursales.

Resultados.

La edad promedio fue de 46.5 años (rango, 20 a 70 años) y el seguimiento promedio fue de 51.4 meses (rango, 24 a 90 meses). Todos los parámetros de movilidad activa mejoraron significativamente ($P < .01$). La escala ASES mejoró de 45.2 (±16.2) a 89.3 (±9.8) ($P < .01$) y el dolor por EVA de 5.9 (±1.26) a 1 (±1.21) ($P < .01$). Setenta y dos pacientes participaban de deportes, 38 eran recreacionales y 34 competitivos. Sesenta y tres pacientes (87,5%) pudieron retornar al deporte y 56 pacientes (77,8%) al mismo nivel previo a la lesión. No hubo diferencias significativas en los resultados funcionales ni en el retorno al deporte entre los pacientes con rupturas parciales articulares y bursales. Nueve

pacientes (5,8%) presentaron una rigidez postoperatoria que respondieron con terapia física. Dos pacientes (1,3%) con dolor severo fueron tratados con una infiltración subacromial además de la rehabilitación. Dos pacientes (1.3%) fueron re-operados a los 2 y 5 años respectivamente por una nueva lesión del manguito rotador.

Conclusiones

La reparación artroscópica in situ sin acromioplastia mejora significativamente el dolor y los resultados funcionales en los pacientes con rupturas parciales del manguito rotador. La mayoría de los pacientes deportistas volvió al deporte y al mismo nivel previo a la lesión. No hubo diferencias en los resultados funcionales ni en el retorno al deporte entre las rupturas parciales articulares y bursales.

Palabras claves. Ruptura parcial Manguito rotador Acromioplastia reparación Artroscopía In situ.

Abstract.

Purpose

To analyze clinical outcomes, return to sports, and complications in a series of patients with articular and bursal partial- thickness rotator cuff tears treated with arthroscopic in situ repair with suture anchors.

Methods

One hundred fifty-four patients who had undergone an arthroscopic in situ repair for partial-thickness rotator cuff tears were evaluated. All injuries involved the supraspinatus tendon. Clinical assessment consisted of glenohumeral range-of-motion measurement and the American Shoulder and Elbow Surgeons score. Pain was rated by using a visual analog scale. We assessed return to sports and the level of performance achieved after surgery. Postoperative complications were also assessed. We compared the results between articular and bursal partial rotator cuff tears.

Results

Mean age was 46.5 years (range, 20 to 70 years), and mean duration of follow-up was 51.4 months (range, 24 to 90 months). All active range-of-motion parameters improved significantly ($P < .01$). The American Shoulder and Elbow Surgeons score improved from 45.2 (±16.23) to 89.3 (±9.82) ($P < .01$) and the visual analog scale scores improved from 5.9 (±1.26) to 1 (±1.21) ($P < .01$). Seventy-two patients participated in sports before injury: 38 were recreational athletes and 34 were competitive athletes. Sixty-three (87,5%) were able to return to sports, and 56 (77,8%) returned to the same level they had achieved before injury. No significant difference regarding functional outcomes or return to sports

was found between patients with articular-sided tears and those with bursal-sided tears. Nine patients (5,8%) had post- operative adhesive capsulitis that responded favorably to physical therapy. Two patients (1.3%) with severe pain were treated with subacromial corticoid injection besides rehabilitation. Two patients (1.3%) were re-operated due to a symptomatic new tendon lesion after 2 and 5 years of the first surgery.

Conclusions

Arthroscopic in situ rotator cuff repair without acromioplasty produces excellent functional outcomes in patients with partial-thickness rotator cuff tears. Most patients return to their chosen sport at the same level they had achieved before injury. The results are equally favorable for articular-sided and bursal-sided tears.

Key Words Partial-thickness Rotator cuff tear Acromioplasty Repair Arthroscopy In-Situ.

0. Consideraciones éticas.

Los estudios que componen esta tesis se llevaron a cabo en total acuerdo con la normativa nacional e internacional vigente: Declaración de Helsinki de la Asociación Médica Mundial, Disposición 6677/10 de ANMAT, Resolución Ministerial 1480/2011 Guía Para Investigaciones con Seres Humanos y las Normas de Buenas Prácticas Clínicas ICH E6.

Todos los datos correspondientes fueron tratados con máxima confidencialidad de manera anónima y no identificada, con acceso restringido sólo para el investigador principal a los fines del estudio de acuerdo con la normativa legal vigente Ley Nacional de Protección de Datos Personales 25.326 (Ley de Habeas data).

El protocolo fue evaluado y aprobado por el CEPI con el número de aprobación protocolo 5744. PRIISA 1860.

1. Introducción.

Se denomina manguito rotador (MR) al grupo muscular y tendinoso periarticular glenohumeral compuesto por los músculos: redondo menor, infraespinoso, supraespinoso y subescapular. Todos se extienden desde la escápula a las tuberosidades del húmero proximal. El dolor de hombro por lesión o ruptura del MR es una causa muy frecuente de dolor en el hombro y consulta médica[1–5] .

1.1. Descripción anatómica.

El músculo redondo menor es aplanado y alargado siendo el más inferior, se inserta medialmente en la fosa infraespinosa y lateralmente en la faceta más posterior e inferior del troquíter del húmero. El músculo infraespinoso es aplanado y triangular. Ubicándose por encima del anterior, este músculo ocupa gran parte de la fosa infraespinosa. Sus inserciones, al igual que las del redondo menor, van desde la fosa infraesponosa al troquíter[1–5] (Figura 1) (disecciones personales).

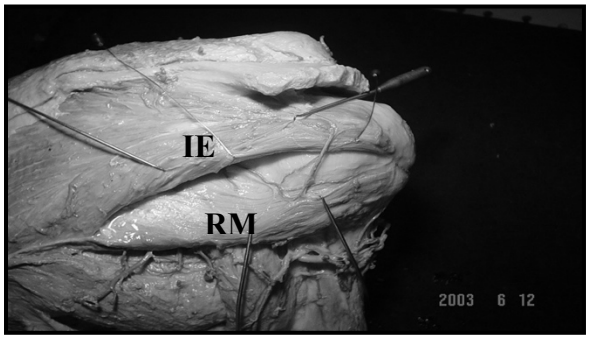

Fig. 1: Vista posterior del hombro: Se observa músculo redondo menor (RM) e infraespinoso (IE).

El músculo supraespinoso ocupa la fosa supraespinosa de la escápula, pasa por debajo de la articulación acromioclavicular y del ligamento acromio-coracoideo para finalizar en un tendón que se inserta en la región anterior del troquíter.
Finalmente, el músculo subescapular se ubica en la región anterior del hombro, extendiéndose desde la fosa subescapular a la faceta supero-interna del troquín[1–5] (Figura 2). (disecciones personales)

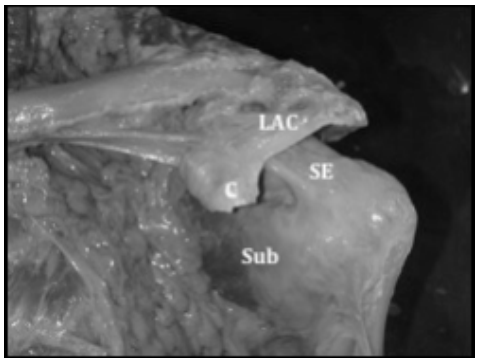

Fig. 2: Vista anterior del hombro. Tendón subescapular (Sub) y supraespinoso (SE). Véase la relación con la coracoides (C) y el ligamento acromio-coracoideo (LAC).

El MR esta rodeado por la bóveda acromio-coracoidea, conformada por el acromion, ligamento acromio-coracoideo y apófisis coracoides. El acromion es la culminación de la espina de la escápula mientras que la coracoides es la apófisis anterior de la misma brindando inserción a ligamentos y tendones. Entre ambos se extiende el ligamento acromio-coracoideo. Estas tres estructuras están relacionadas y forman una arcada que es considerada como el límite superior de la región[6] (Figura 2) .

1.2. Función del manguito rotador.

El MR funciona como estabilizador del hombro y provee, junto al resto de los músculos de la región, la movilidad articular. El redondo menor y el infraespinoso son puramente rotadores externos, el supraespinoso es abductor y, en menor medida, rotador externo y el subescapular es puramente rotador interno [7,8].
Además del MR, el deltoides, el bíceps, el coraco-braquial, el pectoral mayor y el dorsal ancho son músculos que intervienen en la movilidad articular del hombro[7,8].
Un estudio encuentra que el MR contribuye con el 50% del poder abductor del hombro y un 80% del poder de rotación externa[9]. Por otro lado, tanto el MR como el resto de los músculos cumplen con la función de mantener el equilibrio y balancear las cuplas de fuerza en la articulación para permitir un movimiento adecuado[4].

1.3. Patología del manguito rotador.

La incidencia anual de consultas a causa de lesiones del hombro varía en la práctica general entre 9,5 y 14,2 cada 1000 pacientes[10,11].

Se estima que entre el 1 y el 2 % de la población adulta hace una consulta anual por dolor de hombro y entre el 65 al 70% de las mismas son por lesiones del MR[12]. En un estudio reciente se evidenció un aumento sustancial en el número de visitas por este motivo. Las consultas aumentaron de 1070 cada 100.000 habitantes en 1996 a 1524 en 2006. Además, se registró un aumento en el número de cirugías de MR respecto a la cantidad de visitas asociadas a dolor de hombro. En 1996 hubo 26 visitas no quirúrgicas cada una reparación de MR mientras que en el 2006 hubo 16 por cada cirugía[13]. Otro estudio, realizado en Dinamarca, informó un incremento del 465% ($p < 0.01$) en la incidencia de síndromes del MR sobre una base de datos que incluyó 244.517 pacientes entre 1996 y 2013[14].

Las lesiones del MR varían en tipo y gravedad. Si bien una gran parte de las mismas comprenden la ruptura completa de uno o más tendones, otras implican la ruptura parcial de éstos. Basado en estudios cadavéricos e imagenológicos la prevalencia de las rupturas parciales del manguito rotador (RPMR) varía desde el 13% al 32% con una fuerte relación con la edad del individuo[15–18]. En un estudio en el que se realizó una resonancia magnética por imágenes (RMI) de hombro a pacientes asintomáticos, la prevalencia de RPMR fue del 20%. En pacientes menores de 40 años la prevalencia fue del 4% aproximadamente mientras que en mayores de 60 años fue del 26%[18]. Esta relación entre la prevalencia y la edad fue apoyada por otros autores que encontraron rupturas del manguito rotador (RMR) en hasta el 11% de los pacientes menores de 60 años y casi del 80% en aquellos mayores de 70 años. Los autores concuerdan que existe un incremento lineal de la prevalencia en las lesiones del MR después de la quinta década de vida[19]. Por otro lado, existen poca información acerca de la prevalencia de estas lesiones en deportistas, sin embargo, impresiona ser alta. En un estudio realizado en 2003 sobre RMI en 20 deportistas lanzadores de elite asintomáticos, los autores encontraron que el 40% presentaba una RMR en el miembro dominante[20].

1.4. Etiología.

Los estudios clínicos y la investigación realizada hasta la fecha considera a las lesiones del manguito rotador como el resultado final de un gran y variable número de causas. Múltiples factores de riesgo han sido indentificados a lo largo de la historia y las diferentes teorías sobre la causa de estas lesiones fueron variando. En resumen, podrían describirse dos grandes teorías. La primera, reúne a un grupo de factores considerados extrínsecos a los tendondes involucrados y la segunda reúne a aquellos factores considerados intrínsecos.

1.4.1 Teoría extrínseca.

La teoría extrínseca fue presentada por primera vez por Charles S. Neer en 1972 en un artículo que actualmente es considerado un clásico dentro de la literatura referida al hombro[21]. Esta teoría se basa en el daño que genera el roce entre una estructura dura como el hueso y otra débil como el tendón. Neer propuso que la ruptura de los tendones del manguito rotador es producida por la fricción repetida que se genera entre éstos y el extremo del acromion durante el movimiento del hombro, hecho al que llamó “fricción subacromial”. Como consecuencia, el tercio anterior del acromion fue considerado como el responsable de las RMR y por lo tanto, este autor propuso realizar una resección parcial del mismo, también llamada “acromioplastia”, ya sea como único tratamiento o asociado a la reparación del tendón lesionado[21].

El impacto que tuvo en la práctica clínica y quirúrgica la descripción de la fricción subacromial y su tratamiento mediante la acromioplastia se ve reflejado en las más de 970 citas que presenta este artículo, ubicándolo entre los 2 artículos de hombro más citados en la literatura[22].

Neer también propuso 3 estadios de fricción subacromial en relación con las características histológicas del tendón: estadio I: inflamación, hemorragia y edema; estadio II: fibrosis y estadio III: ruptura progresiva del tendón hasta convertirse en una ruptura completa[23].

Bigliani y colaboradores (cols.), apoyando la teoría de Neer, relacionaron la forma del acromion con la ruptura del MR. Los autores encontraron un mayor número de rupturas tendinosas en aquellos hombros donde el acromion presentaba forma de gancho. En contraposición, los que presentan un acromion plano presentaban un menor índice de rupturas[9,14].

Aunque éstos y otros estudios presentan una asociación entre la enfermedad del manguito rotador y la forma del acromion, no se ha establecido una relación causal entre ambos[21,24].

Edelson fue uno de los primeros autores en poner en duda la teoría extrínseca. El estudió 750 escápulas cadavéricas y no encontró ningún acromion con forma de gancho en individuos menores de 30 años. El autor concluyó que esta forma de acromion es producto de un proceso degenerativo progresivo y no una variante anatómica[25]. Estudios subsecuentes cuestionan el rol del acromion en las lesiones del MR[26,27]. Otros concluyen que la acromioplastia no previene el deterioro del manguito rotador ni la progresión de la ruptura, poniendo también en duda las observaciones de Neer[28]**.** Más aún, revisiones publicadas recientemente demuestran que la acromioplastia, como tratamiento aislado de las lesiones del MR, no es tan efectiva como se reportaba inicialmente, presentando tasas de fracaso que van del 15 al 20%[6,29].

1.4.2 Teoría Intrínseca.

Las causas intrínsecas de ruptura del MR se relacionan con cambios degenerativos, vasculares y metabólicos que se acentúan con el correr de los años y llevan al debilitamiento y posterior ruptura de los tendones[18].

Los cambios degenerativos incluyen la disminución en la celularidad de los tendones, la acumulación de tejido de granulación y depósitos cálcicos y la disminución de las fibras de colágeno. Todos estos cambios son irreversibles y una vez instalados, disminuyen la resistencia de los tendones. Por otro lado, existe una zona de hipovascularidad en la inserción humeral del MR que se acentúa con la edad y provoca un área de debilitamiento[30]. Todos estos factores podrían explicar el hecho de que las rupturas sean más frecuentes en pacientes de edad avanzada. Algunos estudios informan hasta un 13 % de estas lesiones

a partir de la sexta década de vida y hasta un 50 % por encima de los 80 años[31,32].

1.5. Clasificación de las rupturas del manguito rotador.

Las rupturas del MR pueden clasificarse según el tiempo de evolución en agudas y crónicas, según la etiología en traumáticas y espontáneas y según la localización en posterosuperiores, posteroinferiores, anterosuperiores o anteroinferiores[33]. Por otro lado, de acuerdo con el porcentaje de tendón comprometido, estas lesiones pueden clasificarse como rupturas completas o parciales. Las rupturas completas comprometen todo el espesor del tendón mientras que las RPMR involucran solo una porción del tendón sin desinsertarlo completamente, pudiendo afectar su cara articular (RPMRA) o bursal (RPMRB). A su vez, las RPMR se pueden clasificar en 9 subtipos de acuerdo con su localización y espesor[1].
(Tabla 1)

1.6. Alternativas de tratamiento.

No todas las rupturas del MR son sintomáticas y no todas las rupturas sintomáticas son quirúrgicas. Si bien un porcentaje elevado no generan dolor o pérdida de fuerza, cuando se tornan sintomáticas pueden producir un deterioro considerable de la actividad diaria del paciente. En un estudio realizado sobre 300 individuos, aquellos con una ruptura del MR sólo podían realizar en promedio 4 de 12 funciones motrices solicitadas mientras que los individuos sanos podían realizar la totalidad de éstas. El déficit funcional más notorio se observó al intentar arrojar un objeto y levantar peso con el miembro comprometido. Además, se observó una gran limitación para conciliar el sueño y, en caso de lograrlo, poder mantenerlo sin interrupciones[34].
No existe en la literatura consenso sobre un algoritmo claro para el tratamiento de las rupturas del MR. El tratamiento de las rupturas sintomáticas varía de acuerdo con la edad del paciente, nivel de actividad y estado de los tendones. Exceptuando un grupo específico de pacientes jóvenes con rupturas

traumáticas, la mayoría de los casos se trata, inicialmente, de forma conservadora[35].

1.6.1. Tratamiento conservador.

El tratamiento conservador incluye la modificación de las actividades diarias y el uso de analgésicos orales o intramusculares. La terapia física también se indica para no perder movilidad del hombro y reducir el dolor. A medida que el dolor decrece y mejora la movilidad, se comienza a trabajar el fortalecimiento muscular. Rockwood[36] propuso un protocolo de tratamiento que consiste en 4 fases.

Fase I: Consiste en controlar el dolor. Se basa en el reposo y el uso de analgésicos. Se indica a los pacientes no elevar el brazo más de 70° y sólo realizar tareas livianas. Si esto no resultara se puede realizar una infiltración con esteroides. No se avanza hasta la siguiente etapa si el dolor no es controlado.

Fase II: Se basa en la recuperación del rango de movilidad. Esto se realiza mediante ejercicios pasivos con la asistencia de una polea o mediante la utilización de un bastón. Se realiza en series de 5 repeticiones 3 veces por día. Esta fase se mantiene hasta recuperar el rango de movilidad articular.

Fase III: Se basa en el fortalecimiento muscular. Mediante ejercicios contra resistencia utilizando bandas elásticas tres veces por día, fortaleciendo los músculos rotadores, el deltoides y los músculos escapulares.

El autor refiere que estas tres fases requieren 3 meses para avanzar a la última fase.

Fase IV: De mantenimiento. Consiste en realizar los ejercicios de la fase II y III una sola vez por día y los pacientes retoman sus actividades cotidianas paulatinamente.

Rockwood reporta los resultados de este tratamiento en un grupo de pacientes mayores de 60 años con rupturas del MR. En la evaluación inicial, previa al tratamiento, 59 pacientes presentaban un mal estado funcional y de dolor mientras que 1 paciente presentaba un estado regular. Después de completado el tratamiento, todos los pacientes reportaron mejorías significativas[36].

El uso de corticoides locales esta ampliamente difundido, aunque con escaso soporte en la literatura. Koester y cols.[37], en una revisión sistemática, no encontraron evidencia para sostener la inyección local de corticoides para el tratamiento de las lesiones del MR.

En la práctica cotidiana muchos pacientes con RPMR pueden ser tratados satisfactoriamente sin cirugía[1,38,39]. Sin embargo, debido a múltiples factores (hipovascularidad del tendón, compresiones externas), la cicatrización espontánea de una RPMR es una condición excepcional[40–42]. Más aún, la progresión de una RPMR a una ruptura completa se ha reportado en hasta el 50 % de los pacientes a los 2 años[39,43,44].

1.6.2. Tratamiento quirúrgico.

Para aquellos pacientes que no responden al tratamiento conservador, la cirugía es una alternativa posible. Con el correr de las décadas el tratamiento quirúrgico de las rupturas del MR ha ido variando desde la acromioplastia aislada a la reparación del tendón afectado, utilizando inicialmente abordajes a cielo abierto amplios, luego incisiones mini invasivas y, en la actualidad, abordajes artroscópicos.

1.6.2.1. Reparación tendinosa.

La reparación del MR consiste en fijar el tendón desgarrado a su sitio de inserción original. Gartsman fue pionero en el abordaje artroscópico de estas lesiones y reportó una serie de 73 pacientes tratados por esta vía con un 84 % de buenos resultados[45]. Burkhart, años más tarde, reportó los resultados de esta técnica en 62 pacientes con un 95 % de resultados satisfactorios[46].

Dentro de los estudios comparativos entre el abordaje artroscópico y el resto de los abordajes, Ide y cols.[47] cotejaron los resultados de un grupo de pacientes con rupturas del MR tratados por vía artroscópica con los de otro grupo tratado a cielo abierto. Los autores evaluaron 100 pacientes divididos en dos grupos de 50 no aleatorizados con una edad media de 57 años y un seguimiento promedio

de 49 meses (rango: 25 a 83 meses). Los resultados fueron comparados utilizando la puntuación de la Universidad de California en los Ángeles (UCLA) y de la Asociación Japonesa de Ortopedia. Ambos grupos eran comparables en cuanto a edad, sexo, tipo de ruptura, duración de síntomas y puntajes preoperatorios. En la evaluación postoperatoria, los dos grupos presentaron mejorías significativas sin diferencias entre ellos. Los autores concluyeron que el tratamiento artroscópico proporciona resultados comparables a los obtenidos con el tratamiento a cielo abierto. En un estudio más reciente, una revisión sistemática y un metaanálisis comparan los resultados entre la cirugía artroscópica y a cielo abierto. Sobre un total de 18 estudios analizados, no encontraron diferencias entre ambos abordajes en cuanto a resultados y complicaciones[48]. En la actualidad, la vía artroscópica es nuestro abordaje de elección para el tratamiento quirúrgico de las rupturas del MR[49,50].

En el tratamiento quirúrgico de las RPMR específicamente, existen diferentes estrategias de reparación teniendo en cuenta el tipo de lesión. Estas lesiones tienen indicación quirúrgica cuando existe un compromiso del espesor de las fibras del tendón mayor al 50%, asociado a dolor, limitación funcional y mala evolución con el tratamiento conservador[51,52]. Algunos cirujanos prefieren completar la lesión y realizar una reparación tradicional[53–55], mientras que otros, preservan las fibras remanentes y realizan una reparación fijando únicamente la porción del tendón lesionado[10,56–58]. Ambos tipos de reparación se asocian a resultados satisfactorios en la literatura. Franceschi y cols.[59] compararon prospectivamente pacientes con RPMRA en los que se realizó una reparación artroscópica. En 32 pacientes se conservaron las fibras remanentes y se repararon específicamente las fibras lesionadas. En otros 28 pacientes se completo la lesión, convirtiéndola en una ruptura completa y se realizó una reparación tradicional. Los autores describen resultados satisfactorios con ambas técnicas, sin encontrar diferencias en las escalas funcionales y la capacidad de retorno al deporte. Shin y cols.[60] analizaron los resultados funcionales y el porcentaje de re-rupturas mediante una RMI en pacientes en los que se realizó la reparación de una RPMRB. En 47 pacientes se reparó sólo las fibras lesionadas y en 37 se completó la lesión y se realizó una reparación tradicional. Ambos grupos presentaron mejoría significativa en las escalas funcionales. El porcentaje de re-rupturas fue de 8% en ambos grupos.

1.6.2.2. Acromioplastia.

La acromioplastía consiste en la resección del borde inferior del acromion. Este gesto quirúrgico es incluido en la cirugía de manguito rotador con los objetivos teóricos de liberar al MR de la compresión mecánica que podría producirle dicho segmento óseo y aumentar el espacio subacromial para lograr una mejor visualización del tendón durante la reparación[21].

Si bien este concepto se basa en la teoría extrínseca de lesiones del manguito rotador, dos revisiones sistemáticas y meta-análisis demostraron que la acromioplastia en la cirugía de reparación de lesiones completas del manguito rotador no modifica los resultados funcionales, ni tiene relación con el porcentaje de re-rupturas[28,45]. Por otro lado, la realización rutinaria de la acromioplastia puede asociarse a complicaciones como dolor residual y subluxación superior del húmero proximal[61].

En el tratamiento quirúrgico de las RPMR, la revisión de la literatura revela una gran cantidad de series en las que la reparación tendinosa de estas lesiones incluye como procedimiento de rutina asociado a la acromioplastía. No sólo en series con pacientes tratados por lesiones bursales, en las cuales las fibras lesionadas son las que están mas estrechamente relacionadas con el acromion y podrían, en teoría, estar afectadas por el mismo[53,57–59], sino también, en las series que incluyen RPMRA, en las que el tendón lesionado no tiene una relación anatómica directa con el acromion y por ende no habría una relación entre ambos[10,54,60].

2. Objetivos.

2.1. Objetivo general.

Evaluar los resultados funcionales y las complicaciones de la reparación artroscópica in situ sin acromioplastía de las rupturas parciales articulares y bursales del manguito rotador en un período de 7 años.

2.2. Objetivos específicos.

Variables explicativas

- Edad, sexo, lado lesionado, dominancia y seguimiento
- Tipo de RPMR según sea articular o bursal.
- Nivel deportivo de los pacientes que realizaban deportes.
- Tipo de deporte.

Variables de resultado

- Movilidad glenohumeral.
- Función global del hombro.
- Dolor durante las actividades de la vida diaria.
- Los resultados clínicos entre los subgrupos de RPMRA y RPMRB y se compararon para conocer diferencias entre ambos grupos.
- El retorno al deporte y el nivel deportivo y se compararon entre grupos.
- El número, tipo de complicaciones y tratamiento, y se compararon entre los subgrupos de RPMR.

2.3 Diseño.

Estudio observacional y analítico de los registros de la historia clínica electrónica de una cohorte de pacientes con RPMR articulares y bursales operados en el Hospital Italiano de Buenos Aires (HIBA) entre Junio del 2006 y Junio del 2013.

3. Hipótesis.

La hipótesis principal es que la reparación artroscópica de las RPMRA y RPMRB sin acromioplastia mejora significamente los síntomas, la función y los puntajes en la escalas de evaluación del hombro cuando se compara el pre con el postoperatorio.

Las hipótesis secundarias son:

- No existen diferencias significativas entre los resultados ni las complicaciones entre grupos de RPMRA y RPMRB.
- Presencia de un alto porcentaje de retorno al deporte en los pacientes que lo practicaban.

4. Materiales y métodos.

4.1. Ámbito.

El ámbito de esta tesis es el HIBA. El HIBA es un hospital universitario de alta complejidad (tercer nivel) de la Ciudad Autónoma de Buenos Aires. Funciona como una red integrada de salud. Cuenta 18 centros de atención ambulatoria, dos hospitales (Hospital Italiano Central y Hospital Agustín A. Roca de San Justo) con aproximadamente 750 camas entre ambos y más de 2,5 millones de consultas ambulatorias anuales. En su sistema de atención ambulatorio, se atienden diferentes coberturas de salud, incluyendo el sistema de medicina prepaga del hospital. La atención en todos sus ámbitos correspondiente al sistema de salud del HIBA se centraliza en una Historia Clínica Electrónica Unica[62,63]. En este repositorio de datos está contenida toda la información administrativa de los pacientes (como por ejemplo estudios, solicitud de turnos, turnos ambulatorios, internaciones, consumo de fármacos) y toda su información clínica (problemas de salud, diagnósticos clínicos, evoluciones médicas, resultados de laboratorios y estudios, entre otros).

Este estudio se llevó a cabo con pacientes operados en el HIBA Central durante el período entre junio del 2006 y junio del 2013

4.2. Población.

Se incluyeron todos los pacientes con RPMR articulares y bursales operados durante el período de estudio. El diágnostico se realizó por RMI confirmado en la cirugía artroscópica. Aquellos que en el preoperatorio fueron diagnosticados con una RPMR y presentaron una ruptura completa en el intraoperatorio fueron excluidos del estudio.

4.2.1. Criterios de inclusión.

- Pacientes adultos (mayores de 18 años) en el momento de la cirugía.
- Pacientes con RPMRA o RPMRB Tipo 3 de la clasificación de Ellman (A3 y B3.)
- Mínimo 3 meses de tratamiento conservador fallido
- Confirmación intraquirúrgico de ruptura.
- Con RMI preoperatoria.
- Tratados con reparación artroscópica sin acromioplastia.

4.2.2. Criterios de exclusión.

- Presencia de otra lesión en el mismo hombro en la RMI.
- Presencia de lesiones asociadas al momento de la cirugía.
- Rupturas Intrasustancia
- Cirugía previa en ese hombro
- Infección activa o antecedente de infección.
- Seguimiento menor a 2 años.

4.3 Resumen de la técnica quirúrgica.

Los procedimientos quirúrgicos se realizaron mediante anestesia combinada, general con bloqueo adyuvante interescalénico con el paciente en posición de silla de playa. (Figura 3)

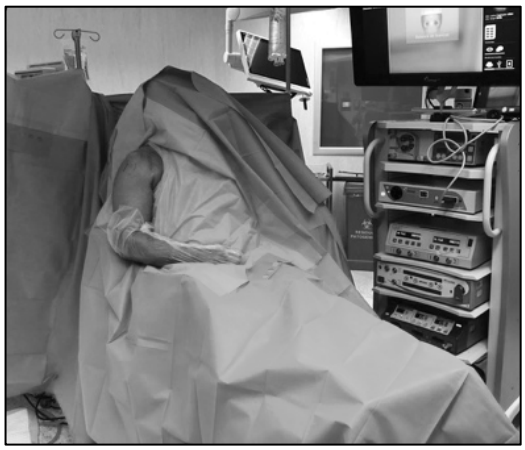

Fig. 3. Paciente en posición de silla de playa en el preoperatorio.

Las reparaciones fueron realizadas por 3 cirujanos utilizando la misma técnica. Lo primero que se realizó fue el portal posterolateral de visualización. Luego, se realizó una artroscopía diagnóstica para evaluar todas las estructuras intraarticulares. En el caso de presentar una RPMRA, en este momento se realizó el portal anterior a través del intervalo de los rotadores y por el mismo se realizó la medición de la lesión. En el caso de las RPMRB, luego de confirmar la indemnidad de las fibras articulares, pasamos por el mismo portal posterior a una visión subacromial. A través de este portal identificamos la lesión en la cara bursal del tendón luego de una bursectomía amplia.
Medimos el aspecto medial o lateral de la huella del manguito rotador según el tipo de lesión utilizando un palpador calibrado (Figura 4).

Fig. 4. Se mide el tamaño de la lesión con un palpador calibrado.

RPMRA: Todas las RPMRA se repararon con la técnica transtendón respetando las fibras bursales sanas. Desde una visión intraarticular se identificó la ruptura. Luego de medir la lesión con el palpador calibrado se preparó la huella de inserción de la tuberosidad mayor para promover la curación del manguito

utilizando microperforaciones múltiplles (procedimiento de Crimson Duvet) descripto previamente por Snyder y Burns[64].

Para colocar los anclajes transtendón, inicialmente usamos una aguja espinal como guía. Se creó una pequeña incisión (<5 mm) en la cara lateral del hombro en el punto donde se encontraba la aguja espinal. Luego, se colocó un anclaje de 5,5 mm con 2 suturas de alta resistencia en la huella del MR. (Figura 5)

Fig. 5. Anclaje con sutura reforzada colocado en huella de inserción.

Si la ruptura involucraba menos de un 1 cm de la huella en una dirección anterior a posterior, se utilizó 1 ancla para la reparación. Si la ruptura era mayor a 1 cm, se utilizaron 2 anclajes: uno anterior y el otro posterior en la huella de inserción. Se realizó el pasaje de suturas según la técnica descripta por Ide y cols.[65] que consiste en utilizar una serie de agujas para pasar las suturas a través del téndon sin necesidad de desprender el MR remanente. Después de atar todas las suturas, el artroscopio se reintrodujo en la articulación y se realizó una evaluación de la reparación. (Figura 6)

Fig. 6. Hombro izquierdo. Visión del intra articular luego de la reparación de una RPMRA.

Rupturas parciales bursales:

Primero se realizó una bursectomía amplia para permitir una buena visualización de la RPMR y el pasaje del instrumental artroscópico. Una vez identificada la ruptura, se eliminó el tejido degenerativo. (Figura 7)

Fig. 7. Visión subacromial de un hombro derecho. Se elimina el tejido degenerativo de la huella de inserción.

Luego de medir la lesión con el palpador calibrado se preparó la tuberosidad mayor para promover la curación del manguito utilizando el procedimiento de Crimson Duvet[64] (Figura 8).

Fig. 8. Visión subacromial de un hombro derecho. Se realizan microperforaciones en la huella de inserción según técnica de Crimson Duvet

Sólo la capa desprendida se volvió a unir a la tuberosidad mayor usando un anclaje de 5.5 mm con 2 suturas de alta resistencia. En todos los pacientes se realizó una reparación en una sola fila. (Figura 9)

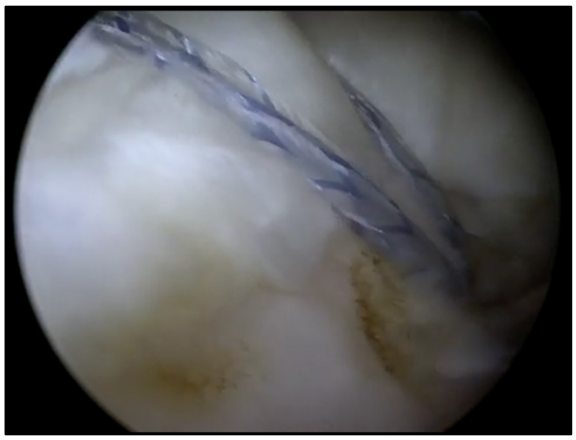

Fig. 9. Visión subacromial de un hombro derecho. Reparación en una fila con un anclaje biodegradable de 5.5 mm con dos suturas de alta resistencia.

Si la ruptura involucraba menos de 1 cm de la huella en dirección anterior a posterior, se usó 1 ancla. Si la ruptura era mayor a 1 cm, se usaron 2 anclajes, uno colocado en la parte anterior y el otro en la parte posterior.
En ningún paciente se realizó la descompresión subacromial u algún otro procedimiento asociado.

4.4 Rehabilitación postoperatoria.

Se realizó un protocolo de rehabilitación proporcionado por el servicio de Kinesiología del HIBA.
Se utilizó un cabestrillo por 1 mes. Todos los pacientes realizaron un protocolo de rehabilitación estandarizado controlado por kinesiólogos y médicos. Luego de 15 días de ejercicios supervisados de movilidad activa de codo, mano, muñeca y de movilidad pendular del hombro, se comenzó con ejercicios progresivos de movilidad pasiva y activa. Cuando el paciente pudo realizar movilidad activa completa se comenzó con fortalecimiento muscular. Se autorizó a los pacientes a correr a los 2 meses. La vuelta al deporte se permitió cuando el paciente tenía movilidad completa del hombro sin dolor y una fuerza similar al hombro contralateral. El retorno al deporte se manejó en forma individualizada según el tipo de deporte que realizaba el paciente y la implicancia que tenía el hombro para realizar el mismo. El protocolo de rehabilitación fue el mismo durante todo el período de duración del estudio.

4.5 Evaluación.

Todos los pacientes fueron evaluados en el preoperatorio y en el postoperatorio a los 3 y 6 meses y luego anualmente por un médico traumatólogo del equipo de hombro del HIBA.
El seguimiento clínico estandarizado de esta patología se registra en la historia clínica electrónica y consiste en las siguientes evaluaciones:

4.5.1 Variables explicativas.

Se registraron la edad, el sexo, el lado lesionado y el seguimiento

Tipo de ruptura:

Se categorizó la RPMR según la clasificación de Ellman[1]. Tabla 1.

Esta es una clasificación ampliamente ultilizada en la literatura[54,59,66,67].

Nivel deportivo según la clasificación de Araujo y cols.[68]

Competitivos: deben cumplir con 4 criterios:

A) Entrenamiento continuo con el objetivo de mejorar su performance.

B) Participación activa en competencias.

C) Estar formalmente registrado en una federación deportiva local, regional o nacional.

D) Tener el entrenamiento deportivo y la competencia como actividad o foco de interés principal.

Recreacionales: pacientes que tiene una actividad física regular, pero no cumplen los criterios arriba mencionados

Clasificación del tipo de deporte: se utilizó la clasificación de Allain[69].

Los distintos tipos de deporte fueron clasificados según la implicancia del hombro en los mismos en:

G1: sin colisión/por debajo de la cabeza

G2: colisión/contacto

G3: por encima de la cabeza.

4.5.2 Variables de resultado.

Se realizó y comparó la evaluación funcional del hombro en el prequirúrgico y en el postopertorio en general y entre grupos de RPMRA y RPMRB

Movilidad glenohumeral*:* Se evaluó la movilidad glenohumeral (flexión anterior, abducción y rotación externa e interna con el hombro en abducción de 90^0) .

Función global del hombro: La función global del hombro fue evaluada mediante la escala del American Shoulder and Elbow Surgeons (ASES)[70]. (Anexo 2).
La evaluación comprende una parte subjetiva y una objetiva.
La parte subjetiva incluye preguntas acerca del dolor, síntomas de inestabilidad y actividades de la vida diaria. Tanto el dolor como la inestabilidad son graduados en una escala visual analógica de 10 puntos. La evaluación funcional incluye 10 preguntas referentes a actividades de la vida diaria.
La parte objetiva evalúa el rango de movimiento, hallazgos físicos específicos, fuerza y estabilidad. El rango de movimiento se mide pasiva y activamente, con un goniómetro, en elevación, abducción, rotación externa con el brazo en 90 grados de abducción y rotación interna. La fuerza es medida en elevación, abducción, rotación interna y rotación externa. La inestabilidad se gradúa en una escala de cuatro puntos en tres planos (anterior, posterior e inferior). (Anexo II y III)

Dolor durante las actividades de la vida diaria: Se utilizó una escala visual análoga (EVA) para evaluar el nivel de dolor durante las actividadades de la vida diaria. Se consideró 0 como “ausencia de dolor” y 10 como “el peor dolor de su vida”. Se compararon los grupos en estudio.

Resultados Deportivos
En relación a los resultados deportivos, se evaluó el retorno al deporte, el nivel deportivo al que retornaron los pacientes y el tiempo que tardaron en volver a la competencia. En los pacientes que no volvieron al deporte se registraron las causas del no retorno.

Complicaciones

Se registraron las complicaciones intraoperatorias y postoperatorias que tuvieron los pacientes y el tratamiento de las mismas de acuerdo a las evoluciones de la historia clínica electrónica y la revisión de los estudios por imágenes.

4.6. Muestreo y cálculo muestral.

Para el presente proyecto serán utilizados conceptos fundamentales de la teoría de muestreo para trabajar con un tamaño muestral acorde al experimento que se desea llevar a cabo, con el fin de conseguir un poder estadístico apropiado que conlleve a la validez y confiabilidad deseada en los resultados.

Para un análisis de comparación de diferencias de medias entre el grupo de pacientes antes y después de la intervención (familia de pruebas t dependientes) se plantearon los siguientes valores deseados para los parámetros de error: α= 0,05 (nivel de significancia de 5%), β= 0,20 (poder estadístico 1- β = 0.8 = 80%) y probabilidad a una cola. Por no contar con información bibliográfica-científica sobre la media de las diferencias ni sobre el desvío estándar de las diferencias, se opta por utilizar un valor de tamaño de efecto d=0,2 (d de Cohen)[71], el cual es compatible con un tamaño de efecto pequeño (small effect size) maximizando así la muestra con el fin de poder encontrar diferencias de baja magnitud. De esta forma, se obtuvo un tamaño muestral mínimo requerido de 156 pacientes. El software utilizado para el cálculo muestral fue G*Power version 3.1.9.2[72]

4.7. Análisis estadístico.

Las variables continuas se presentaron con valores promedios y sus desviaciones estándar, mientras que las variables categóricas se presentaron como frecuencias absolutas y relativas. Las puntuaciones preoperatorias y postoperatorias se compararon con una prueba no paramétrica de wilcoxon para muestras pareadas. Cuando los scores se compararon entre los dos tipos de rupturas (RPMRA y RPMRB) se utilizó la prueba de wilcoxon para muestras independientes. Finalmente, las variables categóricas se analizaron con una prueba de chi cuadrado. El analisis se realizó con el lenguaje de R. Además de

utilizar los comandos de R base se utilizó la librería dlpyr[73]. Se consideró una $p < 0.05$ como estadísticamente significativa.

5. Resultados.

5.1. Análisis descriptivo.

5.1.1 Variables explicativas.

Durante el periodo de estudio se realizaron 179 reparaciones parciales del manguito rotador artroscópicas. Se excluyeron 25 pacientes. Veinte pacientes que se sometieron a procedimientos concomitantes de bíceps (8 tenodesis y 7 tenotomías) y 5 pacientes que se sometieron a reparación subescapular. Cuatro pacientes no cumplían con el seguimiento mínimo de 2 años y 1 paciente falleció por una enfermedad no relacionada. De esta manera, la evaluación final se llevó a cabo en 154 pacientes. Tabla 2.

El seguimiento promedio fue de 51.4 meses (rango, 24-90 meses).

Setenta y nueve pacientes fueron mujeres (51%) y en el 55% el hombro dominante estuvo involucrado .

Las principales características demográficas de los pacientes involucrados y sus lesiones se muestran en la Tabla 2.

No encontramos una diferencia estadísticamente significativa en las principales variables demográficas entre los pacientes con rupturas parciales articulares y bursales. Tabla 3.

Tipo de ruptura

En 80 hombros la RPMR fue articular (52%) y en 74 bursal (48%).

Nivel deportivo.

Setenta y dos pacientes realizaban deportes. El 47,2% eran deportistas competitivos mientras que el 52,8 % eran recreacionales.

Clasificación del tipo de deporte[69].

Treinta y seis pacientes (50%) fueron clasificados como deportistas G1, sin colisión, 26 pacientes (36%) como G2 o deportistas de colisión contacto y 10 pacientes (14%) como G3, por encima de la cabeza. Tabla 2.

5.1.2. Variables de resultado.

Movilidad glenohumeral.

Se encontró una mejora significativa en el rango de movilidad articular del hombro entre los resultados preoperatorios y postoperatorios cuando se analizaron todos los pacientes en su conjunto (P<0.01) Tabla 4.

La flexión anterior mejoró en promedio más de 35 grados y la rotación externa, interna y abducción más de 10 grados después de la cirugía.

No se encontraron diferencias significativas en el rango de movilidad cuando se compararon los grupos de RPMR. Tabla 5

Función global del hombro (ASES).

Cuando se analizaron todas las RPMR en su conjunto la escala de ASES mostró una mejora estadísticamente significativa después de la operación de 45 puntos promedio a 89 puntos (P <.01). Tabla 4.

No se encontraron diferencias significativas en los puntajes funcionales entre las reparaciones de las RPMRA y RPMRB (P=0.56) Tabla 5

Dolor durante las actividades de la vida diaria.

Tomada toda la serie la EVA mostró una mejora estadísticamente significativa después de la operación con un dolor promedio de 6 en el preoperatorio y un dolor de 1 en el postoperatorio (P <.01). No hubo diferencias significativas entre RPMRA y RPMRB. (P=0.43). Tabla 5.

Resultados Deportivos

El 87.5% de los pacientes que realizaba deporte pudo volver a competir (63 pacientes) y el 77.8% (56 pacientes) regresó al mismo nivel que tenía antes de la lesión. Tabla 6

Hubo 9 pacientes (12.5%) que no volvieron a practicar deportes después del procedimiento. Seis pacientes refirieron como causas del abandono, miedo a otra lesión o pérdida de confianza en el hombro y 5 pacientes informaron que dejaban por razones independientes de su hombro (trabajo, universidad, etc.) Siete pacientes (11%) volvieron a practicar deportes pero a un nivel más bajo que antes de la lesión. Aunque tenían buenos puntajes funcionales, los 4

pacientes referidos notaron una disminución en el rendimiento deportivo. El intervalo medio entre la cirugía y el regreso a la competición fue de 5,6 meses (rango, 3-9 meses). No se encontraron diferencias significativas con respecto al retorno a los deportes entre las RPMRA y RPMRB. Tabla 7.

5.2. Complicaciones y reoperaciones.

Once (7,1 %) de los pacientes presentaron una complicación y dos pacientes (1.3%) fueron reoperados por una re-ruptura del MR.

Nueve pacientes (5.8%) desarrollaron una rigidez postoperatoria. Fueron tratados con un régimen de rehabilitación estandarizado basado en la movilidad activa y pasiva asistidas. Todos respondieron favorablemente con tratamiento de rehabilitación.

Dos pacientes (1.3%) desarrollaron dolor severo en el postoperatorio que necesitó ser tratado con una infiltración subacromial con corticoides además de la rehabilitación habitual.

Dos pacientes (1.3%) fueron reoperados por una nueva ruptura del MR. Uno 2 años luego de la primera cirugía y otro 5 años luego del procedimeinto.

5.3. Tablas.

Tabla 1 Clasificación de Ellman.

	Articular	**Bursal**	**Intrasustancia**
1 menor 3 mm	A1	B1	I1
2 e/3 y 6 mm	A2	cB2	I2
3 Mayor a 6 mm	A3	B3	I3

Tabla 2. Resumen de las principales características demográficas y clínicas de los pacientes evaluados.

Variable	
Género n, M/F (%)	75/79 (48.7%/51.3%)
Hombro dominante, n (%)	84 (54.55%)
Edad en años, promedio (rango)	46.58 (20- 70)
Seguimiento en meses promedio (rango) Tipo de Ruptura Parcial Articular n (%) Parcial Bursal n (%)	51.44 (24-90) 80 (51.95%) 74 (48.05%)
Tipo de Deporte, n (%) [69]	
G1:	36 (50%)
G2:	26 (36.11%)
G3:	10 (13.89%)
Nivel competitivo, n (%) [68]	
Competitivo	34 (47.22%)
Recreacional	38 (52.78%)

M: Masculino

F: Femenino

n: número

%: porcentaje.

Allain: Clasificación del Tipo de deporte según Allain y col.[69]

Araujo: Clasificación del nivel competitivo según Araujo y cols.[68]

Tabla 3. Resumen comparativo de las principales características demográficas y clínicas entre los pacientes operados de RPMR articular y bursal.

Variable	**Parciales Articulares**	**Parciales Bursales**	***p valor***
Género, n M/F	38/42	37/37	p=0.088 #
Hombro dominante, n (%)	46 (29.87%)	38 (24.68%)	P=0.36 #
Edad en años, promedio (rango)	46.48 (20 ; 70)	46.69 (28 ;70)	P=0.92 ^
Seguimiento en meses promedio (rango)	50.77 (24;90)	52.16 (24;90)	p=0.66 ^
Tipo de Deporte, n (%) [69]			P=0.36#
G1:	20 (55.56%)	16 (44.44%)	
G2:	13 (36.11%)	13 (36.11%)	
G3:	3 (8.33%)	7 (19.44%)	
Nivel competitivo, n (%) [68]			P=1 #
Competitivo	17 (47.22%)	17 (47.22%)	
Recreacional	19 (52.78%)	19 (52.78%)	

n: número

M: Masculino

F: Femenino

%: porcentaje.

Chi-square test

^ Mann Whitney test

Allain: Clasificación del Tipo de deporte según Allain y col.[69]

Araujo: Clasificación del nivel competitivo según Araujo y col.[68]

Tabla 4. Resumen de los resultados funcionales de todos los pacientes operados de RPMR.

Variable	Pre	Post	Delta	P-valor*
ASES**	45.26±16.23	89.38±9.82	44.12±17.87	P<0.01
EVA+	5.98±1.26	1.006±1.21	-4.98±1.77	P<0.01
Flexión Anterior	127.15±11.34	164.71±9.07	37.55±14.70	P<0.01
Rotación Externa	61.74±7.43	74.25±3.52	12.51±8.29	P<0.01
Rotación Interna	40.58±4.79	55.09±6.94	14.51±8.74	P<0.01
Abducción	123.82±12.20	133.88±12.58	10.06.1±19.26	P<0.01

*los p valores corresponden a pruebas no paramétricas de wilcoxon

**ASES: Escala de ASES

+EVA: Escala Visual Análoga

Tabla 5. Resultados funcionales comparativos entre los pacientes operados de RPMRA y RPMRB.

Variable	Articulares	Bursales	P-valor*
Delta ASES**	45.44±17/29	42.68±18.48	p=0.56
Delta EVA+	-4.75±1.98	-5.23±1.48	p=0.43
Delta Flex Anterior	37.46±15.75	37.66±13.58	P=0.97
Delta Rot. Externa	12.46±8.05	12.56±8.6	P=0.98
Delta Rot. Interna	14.22±8.26	14.82±9.28	P=0.78
Delta Abducción	9.02±19.95	11.17±18.55	P=0.42

**ASES: Escala de ASES

+EVA: Escala Visual Análoga

Flex Anterior: Flexión anterior

Rot. Externa: Rotación Externa

Rot. Interna: Rotación Interna

Tabla 6. Resultados funcionales y deportivos generales entre los pacientes que realizaban deporte previo a la intervención.

Variable	Pre	Post	Delta	P-valor*
ASES**	46.39 ±18.35	89.01±10.29	42.62±20.24	P<0.01
EVA+	5.93 ±1.32	1.34±1.42	-4.58±1.95	P<0.01
Retorno al deporte n/N %	63/72 (87.5%)			
Retorno al mismo nivel n/N%	56/63 (77.8%)			

*los p valores corresponden a pruebas no paramétricas de wilcoxon

**ASES: Escala de ASES

+EVA: Escala Visual Análoga

Tabla 7. Resultados funcionales y deportivos comparativos entre pacientes que realizaban deporte previo a la cirugía con RPMRA y RPMRB.

Variable	Articulares	Bursales	P-valor*
Delta ASES**	46.7±21	38.5±18.9	p=0.09
Delta EVA+	-4.31±2.28	-4.86±1.55	p=0.43
Retorno al deporte n/N %	30/36(83.33%)	33/36(91.67%)	
Retorno al mismo nivel n/N%	26/36(72.22%)	30/33(83.33%)	

*los p valores corresponden a pruebas no paramétricas de wilcoxon

**ASES: Escala de ASES

+EVA: Escala Visual Análoga

Tabla 8. Tabla comparativa de trabajos que comparten la escala de ASES como método de evaluación.

Autor	n*	Edad**	ASES*** pre/post	Revista	Año
Park JY y cols.	37	52	38/88	*Orthopedics*	2003
Deutsch A.	41	49	42/93	*J Shoulder Elbow Surg*	2007
Kamath y cols.	42	53	47/82,7	*JBJS Am*	2009
Duralde y cols.	53	48,7	48/89	*Arthroscopy*	2012
Peters KS y cols.	64	56	46/76	*J Bone Joint Am*	2012
Kim Kc y cols.	43	51,5	48,7/91,8	*Am J Sports Med*	2014
Chung SW y cols.	34	58,6	44,5/90,6	*Am J Sports Med*	2015
Ranalletta	**154**	**46,5**	**45/89**		**2020**

* n Número de pacientes

** Edad promedio en años

*** Escala de ASES pre y post operatoria

6. Discusión.

En el presente trabajo los pacientes con RPMR tratados con una reparación sin acromioplastia presentaron una mejora significativa en todos los parámetros evaluados. No se encontraron diferencias en los resultados postoperatorios cuando se compararon las RPMRA y RPMRB.

Esta serie tiene como característica singular ser una de las más largas de la literatura y no presentar acromioplastía o cualquier otro procedimiento asociado. (Tabla 8.)

El tratamiento quirúrgico en las RPMR esta indicado después del fracaso del tratamiento conservador. Mientras que existen distintas alternativas quirúrgicas, la decisión más importante a tomar como cirujano es si el paciente se beneficia de la descompresión subacromial, de la reparación del tendón o ambas. Si bien distintos factores (edad, ocupación, dominancia, comorbilidades, deporte, etc) pueden influir en la toma de desiciones, el porcentaje de tendón comprometido es lo principal a tener en cuenta en el momento de reparar la lesión. [1,7,58,74]

A lo largo del tiempo se han descripto diferentes tipos de reparación de las RPMR según su localización, el porcentaje del tendón comprometido, características del paciente y preferencias del cirujano. Han variado los abordajes, las suturas, las configuraciones de nudos y las estrategias de reparación.
En nuestro centro la reparación endoscópica sin acromioplastia y respetando el tendón remanente insertado es la técnica de elección.

Resumiremos a continuación los puntos mas relevantes del tratamiento de ésta patología.

6.1. Resultados funcionales de la reparación de RPMR.

Katthagen y col.[74] condujeron una revisión sistemática en 2017 donde evaluaron las publicaciones hasta la fecha que reportaran los resultados funcionales de la reparación artroscópica de RPMRB y RPMRA. Incluyen 19 estudios y todos los trabajos incluidos mostraron una mejora significativa de los parámetros en el

seguimiento final en comparación con el estado preoperatorio. Las puntuaciones de las escalas fueron buenas a excelentes, por lo que concluyen que la reparación artroscópica de RPMR con afección de más del 50% de espesor resulta en un alivio significativo del dolor y una gran mejoría funcional. En la gran mayoría de los estudios reportados la descompresión subacromial esta incluida como parte del procedimiento mientras que en algunos reportes no se hace referencia[74].

En concordancia con las publicaciones previas, nuestra serie sin acromioplastia asociada evidenció una mejoría estadísticamente significativa en la escala de ASES de 45 a 89 puntos al final de seguimiento. Lo mismo sucedió con la evaluación del dolor que mostró una mejoría en la EVA de 6 a 1 punto promedio.

6.2. Técnica quirúrgica. Reparación in situ versus completar.

No existe consenso respecto a la técnica más efectiva para el tratamiento de las RPMR. Las dos estrategias principales consisten en la reparación de la capa afectada del tendón manteniendo el remanente sano o la conversión a una ruptura de espesor completo y su posterior reparación.

Se han reportado resultados clínicos satisfactorios mediante la conversión de una ruptura parcial a una completa y luego repararla, con una alta tasa de curación del tendón[54,55,75]. Sin embargo, esta estragtegia implica sacrificar fibras tendinosas sanas y funcionales, lo que podría debilitar la reparación[76]. Además, la resección completa de la inserción del tendón dificulta su reparación anatómica, pudiendo causar un disbalance de tensión entre las fibras y, como consecuencia, aumentar el riesgo de re-rupturas y dolor postoperatorio[76].

Kim y col.[54] evaluaron en forma retrospectiva 43 pacientes en los que se realizó la reparación de una RPMR . Veinte presentaban una RPMRA y 23 una RPMRB. En todos los casos se completó la lesión y se reparó. Con un seguimiento promedio de 35 meses, los resultados fueron satisfactorios en ambos grupos sin encontrar diferencias estadísticamente significativas. El puntaje de dolor, según la EVA, descendió de 4.95 en las lesiones articulares y 5.38 en las bursales a 1.05 y 1.19 al final del seguimiento. La puntuación según la escala de ASES fue de 48.69 y 47.78 en la evaluación preoperatoria y de 91.8 y 90.8 al final del

seguimiento, evidenciando una franca mejoría funcional. En resumen, los autores concluyen que la reparación artroscópica después de completar la lesión reporta buenos resultados funcionales. Otros autores también informaron resultados similares a corto plazo con la conversión a una ruptura completa y la reparación[75,77].

La técnica de reparación in situ de la ruptura se basa en restaurar la inserción del manguito rotador sin agredir la porción intacta del tendón, lo que podría disminuir la tensión sobre la reparación y permitir una fijación más anatómica. Algunos estudios biomecánicos han demostrado una fuerza de fijación superior en éste tipo de reparación en comparación con la primera[78,79].

En un trabajo publicado recientemente, Sun y col.[80] realizaron un estudio controlado en conejos comparando ambas técnicas y demostraron que preservar el tejido sano remanente puede mejorar significativamente la cicatrización del manguito rotador, en comparación con la resección del mismo, en términos de propiedades biomecánicas, escalas de madurez histológica de la interfaz hueso-tendón y metacromasia a las 4 y 12 semanas después de la reparación.

Los autores que prefieren ésta técnica han reportado muy buenos resultados clinicos en el corto plazo. Al evaluar el tratamiento de RPMRA, Ide y col. [65] informaron los resultados clínicos de la técnica in situ en 17 pacientes observados durante un seguimiento medio de 39 meses. Los puntajes promedio en la escala de UCLA y de la Asociación Japonesa de Ortopedia mejoraron significativamente de 17.3 y 68.4 puntos a 32.9 y 94.8 puntos respectivamente. Waibl y Buess[81] presentaron una serie similar de 22 pacientes con un seguimiento medio de 16 meses. El puntaje promedio de la escala de UCLA mejoró significativamente de 17.1 a 31.2 puntos. En 2009, Castagna y col.[82] también informaron los resultados clínicos de 54 pacientes observados durante un seguimiento medio de 32,4 meses. Las puntuaciones medias de la escala de UCLA y Constant-Murley mejoraron significativamente de 14.1 y 45.3 puntos a 32.9 y 90.6 puntos, respectivamente.

Más recientemente algunos autores realizaron estudios comparativos entre ambas técnicas.

Franceschi y col[59] compararon prospectivamente 32 pacientes que se sometieron a una reparación in situ con 28 que se sometieron a la conversión a una ruptura completa y reparación tradicional. Los autores no encontraron

diferencias con respecto a los resultados funcionales, el retorno al deporte y las tasas de re-ruptura. En 2013, Castagna y col.[83] mostraron resultados similares al evalular prospectivamente una serie de 72 pacientes dividos en dos grupos en forma aleatoria y tratados con ambas técnicas.

A pesar de estos resultados, Sun y col[84] realizaron un metaanálisis de la literatura que compara ambas técnicas quirúrgicas y mostraron que, aunque no hubo diferencias significativas con respecto a los resultados funcionales, la tasa de re-rupturas fue marcadamente más baja en el grupo de técnicas in situ comparadas con el grupo de técnicas de conversión y reparación tradicional.

Al evaluar el tratamiento de RPMRB tambíen se presenta la misma discusión. Xiao y Cui [85] evaluaron el tratamiento de rupturas tipo B2 y B3 con reparación in situ en 49 pacientes. Informaron buenos resultados funcionales y estructurales en un mínimo de 2 años después de la cirugía. Sin embargo, reportaron una tasa de re-rerupturas parciales del 16%. Shin y col.[86] estudiaron 84 pacientes con RPMRB y compararon las dos técnicas. En 47 pacientes se realizó una reparación in situ con una técnica de Mason Allen modificada y en los 37 restantes se completó la lesión y se reparó. A los 6 meses de seguimiento se realizó una RMI del hombro tratado. No hubo diferencias en los resultados funcionales y las tasas de ruptura entre grupos. Cuatro de los 47 pacientes con técnica in situ (8,5%) y 3 de los 37 pacientes con la segunda técnica (8,1%) presentaron una re-ruptura.

Hasta el momento no se han podido demostrar diferencias significativas en los resultados clínicos o estructurales entre preservar o completar una RPMR. Sin embargo las potenciales ventajas de ser una técnica más anatómica y con mayor potencial de cicatrización la transforman en la técnica elegida en nuestro grupo de trabajo.

6.3. El rol de la acromioplastia aislada en las RPMR.

Neer sugirió en su clásico trabajo la realización de la acromioplastia después de un año de tratamiento conservador sin resultados en aquellos pacientes con rupturas del MR sintomáticas[21].A partir de ahí, la incidencia de la acromioplastía aumentó considerablemente[87].

Un estudio revela un incremento dramático de un 575% desde 1980 a 2005 reflejando la popularidad del gesto quirúrgico[88].

Durante los últimos 10 años, se ha reevaluado la acromioplastia como parte del tratamiento de las rupturas de espesor completo del MR. A pesar de los beneficios teóricos, múltiples revisiones sistemáticas recientes no encontraron diferencias entre los pacientes con RMR tratados con y sin descompresión subacromial como procedimiento asociado a la reparación[29,89]. Tampoco condujo a una mejoría en la tasa de curación ni en en las tasas de re-ruptura[60,90]. Además, la realización del mismo tiene algunas desventajas teóricas, incluyendo un aumento del tiempo quirúrgico y la posible migración superior de la cabeza humeral[91].

Como en las rupturas de espesor completo, la acromioplastia aislada en las RPMR (sin reparación) ha perdido sustento. Si bien a corto plazo, puede reportar buenos resultados, éstos se deterioran rápidamente[92,93].

Weber y col.[92] informaron en un estudio retrospectivo, que el tratamiento con desbridamiento y acromioplastia de las RPMR fracasa si la ruptura afecta a más del 50% del tendón. En un grupo de pacientes con RPMR Ellman 3 reportan resultados superiores en aquellos pacientes en los que se les reparó el MR en comparación con los que sólo se realizó una acromioplastia. Los pacientes tuvieron una mejora significativa en las escalas utilizadas y menos reoperaciones. Los autores llegan a la conclusión de que las RPMR grado 3 deben repararse.

Kartus y Col.[66] evaluaron un grupo de 26 pacientes con RPMR en los que se realizó una acromioplastia aislada como tratamiento. El seguimiento se realizó con estudios por imágenes durante 5 años. Los autores informaron que en el 35% de los casos las lesiones progresaron a una ruptura completa del MR. Más

recientemente, Cordasco y col.[94] publicaron una serie de pacientes con RPMR en los que se realizó un debridamiento y una acromioplastia aislada como tratamiento. Los autores observaron una tasa de fracaso del 29% en pacientes con RPMRB por lo tanto recomiendan la reparación del tendón aún en rupturas menores al 50%.

La acromioplastia aislada tampoco parece ser beneficiosa en pacientes deportistas con RPMR. Reynolds y col.[95] y Payne y col.[96] evaluaron a atletas jóvenes con ésta lesión, que se sometieron al desbridamiento y acromioplastia aisalada Los autores informaron tasas de retorno al nivel deportivo previo del 55% y 45% respectivamente. Tibone y cols.[97] reportan que la acromioplastia aislada no mejora el dolor ni el desempeño deportivo**.** En ninguno de nuestros pacientes se realizo una acromioplastias y observamos mejoras significativas en las escalas de evaluación.

6.4. Retorno al deporte luego de la reparación de una RPMR.

Las RMR son una lesión frecuente en deportistas e implica un gran desafío médico. El riesgo de no lograr retornar a la actividad física al nivel previo es elevado y por ende la satisfación de los pacientes puede no ser completa. Klouche y col.[98] realizaron, recientemente, una revisión sistemática con respecto al regreso al deporte luego de una RMR. Se evaluaron 25 estudios que incluyeron 683 atletas. Los autores informaron una tasa general de retorno al deporte del 84.7% sin embargo sólo el 66% pudo volver a un nivel de juego equivalente al previo. Un hallazgo interesante de esta revisión fue que la tasa de retorno al mismo nivel deportivo fue significativamente menor en atletas competitivos que en atletas recreativos: 49.9% versus 81.4%, respectivamente Ésto podría deberse a la alta demanda que implica el deporte competitivo. Por otro lado 317 (41.5%) presentaban RPMR. No se encontraron diferencias estadísticamente significativas en el retorno al deporte entre rupturas completas y RPMR (71.4% versus 59.7%).

En nuestro estudio el 85% de los pacientes pudieron regresar a la actividad deportiva y el 78% al mismo nivel previo a la lesión. La mayor tasa de retorno

general y al mismo nivel previo encontrada en nuestro estudio podría explicarse por 2 factores principales. Primero, sólo el 47% (34/72) de nuestros pacientes eran atletas competitivos. En segundo lugar, el 56% de los atletas incluidos en estudio de Klouche y col. pertenecían al grupo G3 (principalmente béisbol y tenis) mientras que sólo el 13% de nuestros pacientes pertenecían a este grupo.

Los atletas G3 representan un subgrupo especial de pacientes. Aunque la mayoría de estos atletas experimentan una mejora en términos de dolor y rango de movimiento después de la reparación de RPMR, las tasas de retorno al nivel de competencia previo a la lesión han sido generalmente pobres[65,99,100]. Ide y col.[65] informaron un 33% de retorno al mismo nivel de juego o superior en seis atletas que se sometieron a la reparación in situ de RPMR. Van Kleunen y col.[100] evaluaron una serie de 17 jugadores de béisbol de alto nivel con diagnóstico de una RPMR significativa (> 50%) asociada a una ruptura del labrum superior (SLAP). Los pacientes fueron sometidos a una reparación quirúrgica de ambas lesiones y sólo el 35% pudo regresar a su nivel deportivo anterior. Azzam y col.[99] informaron recientemente los resultados de la reparación artroscópica de 18 RPMR en adolescentes. Aunque informaron resultados generales exitosos, el 57% de los atletas G3 se vieron obligados a cambiar de posición. Frente a éstos resultados subóptimos es importante explicar a los pacientes que las tasas de retorno a los deportes no son óptimas con este procedimiento y los esfuerzos deben dirigirse hacia la mejoría mediante el tratamiento conservador en este subgrupo de atletas.

Finalmente , es interesante destacar que en nuestro estudio no se encontraron diferencias significativas con respecto al retorno al deporte entre las RPMRA y RPMRB.

6.5. Resultados a largo plazo de la reparación de RPMR.

Aunque se ha comprobado que la reparación in situ es confiable para el tratamiento de las RPMR, la mayoría de los estudios clínicos se limitan al seguimiento a corto plazo. El estudio con mayor período de seguimiento medio informado hasta la fecha en pacientes con RPMR tratados mediante la

reparación de la lesion tiene 6 años promedio con un máximo de 7 años[101]. Los autores informaron buenos resultados al final del seguimiento con un puntaje promedio en la escala de ASES de 97 y todos los pacientes refirieron estar completamente satisfechos con el resultado. Al evalular la activiad deportiva el 76% de los pacientes pudieron continuar realiando la misma. Sin embargo, sólo se evaluaron 20 hombros y sólo 6 pacientes presentaban una RPMRB. Además, otra limitación de este estudio fue que en todos los pacientes se realizó una tenodesis de bíceps como procedimiento asociado, por lo que es difícil interpretar qué parte de la mejoría se debió a la reparación del tendón lesionado y qué parte a la tenodesis del bíceps.

6.6 Complicaciones y reoperaciones.

La complicación postoperatoria mas frecuentemente reportada en la literatura es la rigidez articular. Si bien su etiología no está clara, algunos autores sotienen que se debe a adherencias en el espacio subacromial debido a la acromioplastia[97,102,103]. Huberty y col.[103] evaluaron la incidencia de ésta complicación después de la reparación artroscópica del manguito rotador. Los autores estudiaron retrospectivamente a 489 pacientes y reportaron un 4.9% de rigidez postoperatoria, sin embargo al evaluar únicamente a los pacientes con RPMR la incidencia aumentó al 15%. Jordan y col.[104] en una revisión sistemática reciente, evaluaron y compararon la tasa de rigidez postoperatoria luego de la reparación in situ de las RPMR y de la conversión a una ruptura completa y reparación tradicional. La incidencia de esta complicación se informó en solo 2 trabajos prospectivos randomizados y en 7 series de casos. Shin y col.[86] y Franceschi y col.[59] demostraron una tendencia a una mayor incidencia de rigidez en la reparación in situ (12.5% versus 8.3%), mientras que informaron tasas similares de rigidez (9.3% versus 10.7%). Además, los resultados reportados en las series de casos sugieren una mayor tasa de rigidez en el grupo de reparaciones in situ (rango 0 - 18% versus 0 – 2.8%). Aparentemente, las RPMR tienen un mayor riesgo de rigidez después de una reparación, independientemente de la técnica quirúrgica utilizada.[105]

En nuestra serie, 9 pacientes (5.8%) desarrollaron una rigidez postoperatoria, un porcentaje mejor al reportado en otras series. Es posible, que al evitar la realización de una acromioplastia, disminuyan las adherencias subacromiales y por ello baje la incidencia de ésta complicación. Sin embargo, se necesitan más estudios para poder confirmar esta teoría.

6.7. Limitaciones y Fortalezas.

El trabajo presenta una serie limitaciones y fortalezas.

Limitaciones

Este trabajo tiene varias limitaciones a ser mencionadas.

1. Es un trabajo retrospectivo.

2. No tiene un grupo control para comparar los resultados.

3. No presenta estudios por imágenes como RMI postoperatoria para evaluar la intregridad de la reparación.

Fortalezas.

1. El tamaño de la muestra y el cálculo muestral le dan soporte a los resultados.
2. Grupos homogéneos de pacientes.
3. Tratados con la misma técnica quirúrgica en el mismo centro médico.
4. Protocolo uniforme de rehabilitación y seguimiento.

7. Conclusiones.

La reparación artroscópica de las RPMR sin acromioplastia produce una mejora significativa en el dolor y la función del hombro comparable con la reparación asociada a la acromioplastia. La mayoría de los pacientes vuelven a realizar deporte después de la cirugía al mismo nivel que antes de la lesión. Los resultados son comparables entre las RPMRA y RPMRB sin diferencias significativas ni en los resultados ni en las complicaciones.

8. Publicaciones previas.

El contenido es inédito. Se presentaron resultados parciales y revisiones en relación a la acromioplastia y ruptura del manguito rotador.

1. In Situ Repair of Partial-Thickness Rotator Cuff Tears: A Critical Analysis Review.

Rossi LA, Ranalletta M.

EFORT Open Rev. 2020 Mar 2;5(3):138-144. doi: 10.1302/2058-5241.5. 190010.

2. Subacromial Decompression Is Not Beneficial for the Management of Rotator Cuff Disease.

Rossi LA, Ranalletta M.

JBJS Rev. 2020 Jan;8(1):e0045. doi: 10.2106/JBJS.RVW.19.00045.

3. Rotator Cuff Retears.

Rossi LA, Chahla J, Verma NN, Millett PJ, Ranalletta M.

JBJS Rev. 2020 Jan;8(1):e0039. doi: 10.2106/JBJS.

4. Current Concepts in Rotator Cuff Repair Techniques: Biomechanical, Functional and Structural Outcomes.

Rossi LA, Rodeo SA, Chahla J, Ranalletta M.

Orthop J Sports Med. 2019 Sep 20;7(9):2325967119868674.

doi: 10.1177/2325967119868674.

5. Long Term Outcomes after In Situ Arthroscopic Repair of Partial Rotator Cuff Tears.

Rossi L, Atala N, Bertona A, Bongiovanni S, Tanoira I, Maignon G, Ranalletta M.

Arthroscopy. 2019 Mar;35(3):698-702. doi: 10.1016/j.arthro.2018.09.026.

6. Return to Sports After in Situ Arthroscopic repair of Partial Rotator Cuff Tears.
Rossi L, Atala N, Bertona A, Tanoira I, Bongiovanni S, Maignon G, Ranalletta M.
Arthroscopy. 2019 Jan;35(1):32-37. doi: 10.1016/j.arthro.2018.07.037.

7. Arthroscopic in Situ Repair of Partial Bursal Rotator Cuff Tears Without Acromioplasty
Ranalletta M, Rossi LA, Atala NA, Bertona A, Maignon GD, Bongiovanni SL.
Arthroscopy. 2017 Jul;33(7):1294-1298. doi: 10.1016/j.arthro.2017.01.025.

8. Return to Sports After Arthroscopic Treatment of Rotator Cuff Calcifications in Athletes
Ranalletta M, Rossi LA, Sirio A, Bruchmann G, Maignon GD, Bongiovanni SL.
Orthop J Sports Med. 2016 Oct 25;4(10):2325967116669310.
doi: 10.1177/2325967116669310.

9. Arthroscopic Transtendon Repair of Partial-Thickness Articular-Side Rotator Cuff Tears.
Ranalletta M, Rossi LA, Bertona AB, Atala NA, Tanoira I, Maignon G, Bongiovanni SL.
Arthroscopy. 2016 Aug;32(8):1523-8. doi: 10.1016/j.arthro.2016.01.027.

10. Arthroscopic Removal and Rotator Cuff Repair Without Acromioplasty for the Treatment of Symptomatic Calcifying Tendinitis of the Supraspinatus tendon.
Ranalletta M, Rossi LA, Bongiovanni SL, Tanoira I, Piuzzi N, Maignon G.
Orthop J Sports Med. 2015 Apr 7;3(4):2325967115577957.
doi: 10.1177/2325967115577957.

9. Financiamiento y conflictos de interés.

El trabajo fue financiado por el autor.

Como autor de esta tesis, declaro no presentar conflictos de interés con respecto a los objetivos planteados en esta tesis. A su vez, no recibo financiamiento adicional, ni ningún equivalente para la realización de este estudio.

No presentó ninguna influencia en la libre decisión de planificación, conducción, análisis o reporte de este estudio y sus resultados que pudiera interpretarse como un conflicto de interés.

10. Referencias bibliográficas.

1. Ellman H. Diagnosis and treatment of incomplete rotator cuff tears. *Clin Orthop Relat Res*. 1990;(254):64-74. doi:10.1097/00003086-199005000-00010
2. Dugas JR, Campbell DA, Warren RF, Robie BH, Millett PJ. Anatomy and dimensions of rotator cuff insertions. *J Shoulder Elb Surg*. 2002;11(5):498-503. doi:10.1067/mse.2002.126208
3. Clark JM HD 2nd. Tendons, ligaments, and capsule of the rotator cuff. Gross and microscopic anatomy. *J Bone Jt Surg Am*. 1992;74(5):713-725.
4. Inman VT, Saunders JB, Abbott LC. Observations of the function of the shoulder joint. 1944. *Clin Orthop Relat Res*. 1996;(330):3-12. doi:10.1097/00003086-199609000-00002
5. Neviaser RJ. Anatomic considerations and examination of the shoulder. *Orthop Clin North Am*. 1980;11(2):187-195.
6. Shi LL, Edwards TB. The Role of Acromioplasty for Management of Rotator Cuff Problems: Where Is the Evidence? *Adv Orthop*. 2012;2012:1-5. doi:10.1155/2012/467571
7. Neer CS II. *Shoulder Reconstruction*. (Neer CS II, ed.). Philadelphia: WB Saunders Company; 1990.
8. Matsen FA AC. The shoulder. In: Rockwood CA, Matsen FA WSC, ed. *The Shoulder Vol 2*. Philadelphia: WB Saunders Company; 1990.
9. Cofield RH. Current concepts review. Rotator cuff disease of the shoulder. *J Bone Jt Surg - Ser A*. 1985;67(6):974-979. doi:10.2106/00004623-198567060-00024
10. Oh JH, Oh CH, Kim SH, Kim JH, Yoon JP, Jung JH. Clinical features of partial anterior bursal-sided supraspinatus tendon (PABST) lesions. *J Shoulder Elb Surg*. 2012;21(3):295-303. doi:10.1016/j.jse.2011.07.025
11. Östör AJK, Richards CA, Prevost AT, Speed CA, Hazleman BL. Diagnosis and relation to general health of shoulder disorders presenting to primary care. *Rheumatology*. 2005;44(6):800-805. doi:10.1093/rheumatology/keh598

12. Linsell L, Dawson J, Zondervan K, et al. Prevalence and incidence of adults consulting for shoulder conditions in UK primary care; patterns of diagnosis and referral. *Rheumatology*. 2006;45(2):215-221. doi:10.1093/rheumatology/kei139
13. Colvin AC, Harrison AK, Flatow EL, Egorova N, Moskowitz A. National trends in rotator cuff repair. *J Bone Jt Surg - Ser A*. 2012;94(3):227-233. doi:10.2106/JBJS.J.00739
14. Monrad N, Ganestam A, Kallemose T, Barfod KW. Alarming increase in the registration of degenerative rotator cuff-related lesions a nationwide epidemiological study investigating 244,519 patients. *Knee Surgery, Sport Traumatol Arthrosc*. 2018;26(1):188-194. doi:10.1007/s00167-017-4626-3
15. Fukuda H. Partial-thickness rotator cuff tears : a modern view on Codman ' s classic. *J Shoulder Elb Surg*. 2000;9(2):163-168.
16. Sano H, Ishii H, Trudel G, Uhthoff HK. Histologic evidence of degeneration at the insertion of 3 rotator cuff tendons: A comparative study with human cadaveric shoulders. *J Shoulder Elb Surg*. 1999;8(6):574-579. doi:10.1016/S1058-2746(99)90092-7
17. Lohr JF, Uhthoff HK. The microvascular pattern of the supraspinatus tendon. *Clin Orthop Relat Res*. 1990;(254):35-38. doi:10.1097/00003086-199005000-00005
18. Sher JS, Uribe JW, Posada A, Murphy BJ, Zlatkin MB. Abnormal findings on magnetic resonance images of asymptomatic shoulders. *J Bone Jt Surg - Ser A*. 1995;77(1):10-15. doi:10.2106/00004623-199501000-00002
19. Milgrom C, Schaffler M, Gilbert S, Van Holsbeeck M. Rotator-cuff changes in asymptomatic adults. The effect of age, hand dominance and gender. *J Bone Jt Surg - Ser B*. 1995;77(2):296-298. doi:10.1302/0301-620x.77b2.7706351
20. Connor PM, Banks DM, Tyson AB, Coumas JS, D'Alessandro DF. Magnetic resonance imaging of the asymptomatic shoulder of overhead athletes: A 5-year follow-up study. *Am J Sports Med*. 2003;31(5):724-727. doi:10.1177/03635465030310051501
21. Neer CS II. Anterior acromioplasty for the chronic impingement syndrome in the shoulder: a preliminary report. *J Bone Jt Surg Am*. 1972;54(1):41-50.

22. Namdari S, Baldwin K, Kovatch K, Huffman GR, Glaser D. Fifty most cited articles in orthopedic shoulder surgery. *J Shoulder Elb Surg*. 2012;21(12):1796-1802. doi:10.1016/j.jse.2011.11.040
23. Neer CS II. Impingement lesions. *Clin Orthop Relat Res*. 1983;173:70-77.
24. Bigliani LU, Ticker JB, Flatow EL, Soslowsky LJ MV. The relationship of acromial architecture to rotator cuff disease. *Clin Sport Med*. 1991;10(4):823-838.
25. Edelson JG. The “hooked” acromion revisited. *Bone Jt Surg Br*. 1995;77(2):284-287.
26. Gill TJ, McIrvin E, Kocher MS, Homa K, Mair SD, Hawkins RJ. The relative importance of acromial morphology and age with respect to rotator cuff pathology. *J Shoulder Elb Surg*. 2002;11(4):327-330. doi:10.1067/mse.2002.124425
27. Shin SJ, Oh JH, Chung SW, Song MH. The efficacy of acromioplasty in the arthroscopic repair of small- to medium-sized rotator cuff tears without acromial spur: Prospective comparative study. *Arthrosc - J Arthrosc Relat Surg*. 2012;28(5):628-635. doi:10.1016/j.arthro.2011.10.016
28. Gartsman GM. Arthroscopic acromioplasty for lesions of the rotator cuff. *J Bone Jt Surg - Ser A*. 1990;72(2):169-180. doi:10.2106/00004623-199072020-00003
29. Chahal J, Mall N, MacDonald PB, et al. The role of subacromial decompression in patients undergoing arthroscopic repair of full-thickness tears of the rotator cuff: A systematic review and meta-analysis. *Arthrosc - J Arthrosc Relat Surg*. 2012;28(5):720-727. doi:10.1016/j.arthro.2011.11.022
30. Hernigou P, Merouse G, Duffiet P, Chevalier N, Rouard H. Reduced levels of mesenchymal stem cells at the tendon–bone interface tuberosity in patients with symptomatic rotator cuff tear. *Int Orthop*. 2015;39(6):1219-1225. doi:10.1007/s00264-015-2724-8
31. Tashjian RZ. Epidemiology, Natural History, and Indications for Treatment of Rotator Cuff Tears. *Clin Sports Med*. 2012;31(4):589-604. doi:10.1016/j.csm.2012.07.001
32. Tempelhof S, Rupp S, Seil R. Age-related prevalence of rotator cuff tears in asymptomatic shoulders. *J Shoulder Elb Surg*. 1999;8(4):296-299.

doi:10.1016/S1058-2746(99)90148-9

33. CA. G. Shoulder impingement syndrome: diagnosis, radiographic evaluation, and treatment with a modified Neer acromioplasty. *J Bone Jt Surg Am*. 1994;76(3):473-474.
34. Harryman DT 2nd, Hettrich CM, Smith KL, Campbell B, Sidles JA MF 3rd. A prospective multipractice investigation of patients with full-thickness rotator cuff tears: the importance of comorbidities, practice, and other covariables on self-assessed shoulder function and health status. *J Bone Jt Surg Am*. 2003;85(4):690-696.
35. Finnan RP, Crosby LA. Partial-thickness rotator cuff tears. *J Shoulder Elb Surg*. 2010;19(4):609-616. doi:10.1016/j.jse.2009.10.017
36. Rockwood CA LF. Shoulder impingement syndrome: diagnosis, radiographic evaluation, and treatment with a modified Neer acromioplasty. *J Bone Jt Surg Am*. 1993;75(3):409-424.
37. Koester MC, Dunn WR, Kuhn JE, Spindler KP. The efficacy of subacromial corticosteroid injection in the treatment of rotator cuff disease: A systematic review. *J Am Acad Orthop Surg*. 2007;15(1):3-11. doi:10.5435/00124635-200701000-00002
38. Matthewson G, Beach CJ, Nelson AA, et al. Partial Thickness Rotator Cuff Tears: Current Concepts. *Adv Orthop*. 2015;2015. doi:10.1155/2015/458786
39. Maman E, Harris C, White L, Tomlinson G, Shashank M BE. Outcome of Nonoperative Treatment of Symptomatic Rotator Cuff Tears Monitored by Magnetic Resonance Imaging. *J Bone Jt Surg Am*. 2009;91(8):1898-1906. doi:10.2106/JBJS.G.01335
40. Ellman H KS. Arthroscopic subacromial decompression for chronic impingement. Two- to five-year results. *J Bone Jt Surg Br*. 1991;73(3):395-398.
41. Fukuda H, Hamada K, Nakajima T, Tomonaga A. Pathology and pathogenesis of the intratendinous tearing of the rotator cuff viewed from en bloc histologic sections. *Clin Orthop Relat Res*. 1994;(304):60-67. doi:10.1097/00003086-199407000-00011
42. Fukuda H, Hamada K, Nakajima T, Yamada N, Tomonaga A, Goto M. Partial-thickness tears of the rotator cuff. *Int Orthop*. 1996;20(4):257-265.

doi:10.1007/s002640050075

43. Mall NA, Kim HM, Keener JD, et al. Symptomatic progression of asymptomatic rotator cuff tears a prospective study of clinical and sonographic variables. *J Bone Jt Surg - Ser A*. 2010;92(16):2623-2633. doi:10.2106/JBJS.I.00506
44. Sambandam SN, Khanna V, Gul A, Mounasamy V. Rotator cuff tears: An evidence based approach. *World J Orthop*. 2015;6(11):902-918. doi:10.5312/wjo.v6.i11.902
45. Gartsman GM, Khan M, Hammerman SM. Arthroscopic repair of full-thickness tears of the rotator cuff. *J Bone Jt Surg - Ser A*. 1998;80(6):832-840. doi:10.2106/00004623-199806000-00007
46. Burkhart SS, Danaceau SM, Pearce CE. Arthroscopic rotator cuff repair: Analysis of results by tear size and by repair technique-margin convergence versus direct tendon-to-bone repair. *Arthroscopy*. 2001;17(9):905-912. doi:10.1053/jars.2001.26821
47. Ide J, Maeda S, Takagi K. A comparison of arthroscopic and open rotator cuff repair. *Arthrosc - J Arthrosc Relat Surg*. 2005;21(9):1090-1098. doi:10.1016/j.arthro.2005.05.010
48. Huang R, Wang S, Wang Y, Qin X, Sun Y. Systematic Review of All-Arthroscopic Versus Mini-Open Repair of Rotator Cuff Tears: A Meta-Analysis. *Sci Rep*. 2016;6(March):1-12. doi:10.1038/srep22857
49. Hersch JC, Sgaglione NA. Arthroscopically assisted mini-open rotator cuff repairs: Functional outcome at 2- to 7-year follow-up. *Am J Sports Med*. 2000;28(3):301-311. doi:10.1177/03635465000280030401
50. Shinners TJ, Noordsij PG, Orwin JF. Arthroscopically assisted mini-open rotator cuff repair. *Arthroscopy*. 2002;18(1):21-26. doi:10.1053/jars.2002.26480
51. Rudzki JR, Shaffer B. New Approaches to Diagnosis and Arthroscopic Management of Partial-Thickness Cuff Tears. *Clin Sports Med*. 2008;27(4):691-717. doi:10.1016/j.csm.2008.06.004
52. Wolff AB, Sethi P, Sutton KM, Covey AS, Magit DP, Medvecky M. Partial-thickness rotator cuff tears. *J Am Acad Orthop Surg*. 2006;14(13):715-725. doi:10.5435/00124635-200612000-00003
53. Weber SC. Arthroscopic debridement and acromioplasty versus mini-

open repair in the management of significant partial-thickness tears of the rotator cuff. *Orthop Clin North Am*. 1997;28(1):79-82. doi:10.1016/S0030-5898(05)70266-2

54. Kim KC, Shin HD, Cha SM, Park JY. Repair integrity and functional outcome after arthroscopic conversion to a full-thickness rotator cuff tear: Articular- versus bursal-side partial tears. *Am J Sports Med*. 2014;42(2):451-456. doi:10.1177/0363546513512770
55. Deutsch A. Arthroscopic repair of partial-thickness tears of the rotator cuff. *J Shoulder Elb Surg*. 2007;16(2):193-201. doi:10.1016/j.jse.2006.07.001
56. Brockmeier SF, Dodson CC, Gamradt SC, Coleman SH, Altchek DW. Arthroscopic Intratendinous Repair of the Delaminated Partial-Thickness Rotator Cuff Tear in Overhead Athletes. *Arthrosc - J Arthrosc Relat Surg*. 2008;24(8):961-965. doi:10.1016/j.arthro.2007.08.016
57. Lo IKY, Burkhart SS. Transtendon Arthroscopic Repair of Partial-Thickness, Articular Surface Tears of the Rotator Cuff. *Arthrosc - J Arthrosc Relat Surg*. 2004;20(2):214-220. doi:10.1016/j.arthro.2003.11.042
58. Strauss EJ, Salata MJ, Kercher J, et al. The arthroscopic management of partial-thickness rotator cuff tears: A systematic review of the literature. *Arthrosc - J Arthrosc Relat Surg*. 2011;27(4):568-580. doi:10.1016/j.arthro.2010.09.019
59. Franceschi F, Papalia R, Del Buono A, et al. Articular-sided rotator cuff tears: Which is the best repair? A three-year prospective randomised controlled trial. *Int Orthop*. 2013;37(8):1487-1493. doi:10.1007/s00264-013-1882-9
60. Shin SJ, Kook SH, Rao N, Seo MJ. Clinical Outcomes of Modified Mason-Allen Single-Row Repair for Bursal-Sided Partial-Thickness Rotator Cuff Tears: Comparison with the Double-Row Suture-Bridge Technique. *Am J Sports Med*. 2015;43(8):1976-1982. doi:10.1177/0363546515587718
61. Moorman CT, Warren RF, Deng XH, Wickiewicz TL TP. Role of coracoacromial ligament and related structures in glenohumeral stability: a cadaveric study. *J Surg Orthop Adv*. 2012;21(4):210-217. doi:10.3113/jsoa.2012.0210

62. Daniel L, Paula O, Martí G, et al. Implementación de una Historia Clínica Electrónica Ambulatoria : El Proyecto Itálica Introducción Escenario. *6to Simp Informática en Salud - 32 JAIIO*. 2003;(September).
63. Plazzotta F, Luna D, de Quirós FGB. Health information systems: Integrating clinical data in different scenarios and users. *Rev Peru Med Exp Salud Publica*. 2015;32(2):343-351. doi:10.17843/rpmesp.2015.322.1630
64. Snyder SJ, Burns J. Rotator cuff healing and the bone marrow “crimson duvet” from clinical observations to science. *Tech Shoulder Elb Surg*. 2009;10(4):130-137. doi:10.1097/BTE.0b013e3181c2a940
65. Ide J, Maeda S, Takagi K. Arthroscopic transtendon repair of partial-thickness articular-side tears of the rotator cuff: Anatomical clinical study. *Am J Sports Med*. 2005;33(11):1672-1679. doi:10.1177/0363546505277141
66. Kartus J, Kartus C, Rostgård-Christensen L, Sernert N, Read J, Perko M. Long-term clinical and ultrasound evaluation after arthroscopic acromioplasty in patients with partial rotator cuff tears. *Arthrosc - J Arthrosc Relat Surg*. 2006;22(1):44-49. doi:10.1016/j.arthro.2005.07.027
67. Koh KH, Shon MS, Lim TK, Yoo JC. Clinical and magnetic resonance imaging results of arthroscopic full-layer repair of bursal-side partial-thickness rotator cuff tears. *Am J Sports Med*. 2011;39(8):1660-1667. doi:10.1177/0363546511412165
68. Araújo CGS, Scharhag J. Athlete: A working definition for medical and health sciences research. *Scand J Med Sci Sport*. 2016;26(1):4-7. doi:10.1111/sms.12632
69. Allain J, Goutallier D GC. Long-term results of the Latarjet procedure for anterior instability of the shoulder. *J Bone Jt Surg Am* . 1998;80(6):841-852. doi:10.1016/j.jse.2014.02.015
70. Richards RR, An KN, Bigliani LU, et al. A standardized method for the assessment of shoulder function. *J Shoulder Elb Surg*. 1994;3(6):347-352. doi:10.1016/S1058-2746(09)80019-0
71. Fritz CO, Morris PE, Richler JJ. Effect size estimates: Current use, calculations, and interpretation. *J Exp Psychol Gen*. 2012;141(1):2-18. doi:10.1037/a0024338

72. Faul F, Erdfelder E, Lang AG BA. G*Power 3: a flexible statistical power analysis program for the social, behavioral, and biomedical sciences. *Behav Res Methods*. 2007;39(2):175-191.
73. Wickham Hadley, Romain François, Lionel Henry KM. No TitleDplyr: A Grammar of Data Manipulation. 2018. https://cran.r-project.org/package=dplyr .
74. Katthagen JC, Bucci G, Moatshe G, Tahal DS, Millett PJ. Improved outcomes with arthroscopic repair of partial-thickness rotator cuff tears: a systematic review. *Knee Surgery, Sport Traumatol Arthrosc*. 2018;26(1):113-124. doi:10.1007/s00167-017-4564-0
75. Kamath G, Galatz LM, Keener JD, Teefey S, Middleton W, Yamaguchi K. Tendon integrity and functional outcome after arthroscopic repair of high-grade partial-thickness supraspinatus tears. *J Bone Jt Surg - Ser A*. 2009;91(5):1055-1062. doi:10.2106/JBJS.G.00118
76. Yang S, Park HS, Flores S, et al. Biomechanical analysis of bursal-sided partial thickness rotator cuff tears. *J Shoulder Elb Surg*. 2009;18(3):379-385. doi:10.1016/j.jse.2008.12.011
77. Chung SW, Kim JY, Yoon JP, Lyu SH, Rhee SM, Oh SB. Arthroscopic repair of partial-thickness and small full-thickness rotator cuff tears: Tendon quality as a prognostic factor for repair integrity. *Am J Sports Med*. 2015;43(3):588-596. doi:10.1177/0363546514561004
78. Peters KS, Lam PH, Murrell GAC. Repair of Partial-Thickness Rotator Cuff Tears: A Biomechanical Analysis of Footprint Contact Pressure and Strength in an Ovine Model. *Arthrosc - J Arthrosc Relat Surg*. 2010;26(7):877-884. doi:10.1016/j.arthro.2010.04.007
79. Gonzalez-Lomas G, Kippe MA, Brown GD, et al. In situ transtendon repair outperforms tear completion and repair for partial articular-sided supraspinatus tendon tears. *J Shoulder Elb Surg*. 2008;17(5):722-728. doi:10.1016/j.jse.2008.01.148
80. Sun Y, Kwak JM, Qi C, et al. Remnant Tendon Preservation Enhances Rotator Cuff Healing: Remnant Preserving Versus Removal in a Rabbit Model. *Arthrosc - J Arthrosc Relat Surg*. 2020;36(7):1834-1842. doi:10.1016/j.arthro.2020.03.012
81. Waibl B, Buess E. Partial-thickness articular surface supraspinatus tears:

A new transtendon suture technique. *Arthrosc - J Arthrosc Relat Surg*. 2005;21(3):376-381. doi:10.1016/j.arthro.2004.11.008

82. Castagna A, Delle Rose G, Conti M, Snyder SJ, Borroni M, Garofalo R. Predictive factors of subtle residual shoulder symptoms after transtendinous arthroscopic cuff repair: A clinical study. *Am J Sports Med*. 2009;37(1):103-108. doi:10.1177/0363546508324178
83. Castagna A, Borroni M, Garofalo R, et al. Deep partial rotator cuff tear: transtendon repair or tear completion and repair? A randomized clinical trial. *Knee Surgery, Sport Traumatol Arthrosc*. 2015;23(2):460-463. doi:10.1007/s00167-013-2536-6
84. Sun L, Zhang Q, Ge H, Sun Y, Cheng B. Which is the best repair of articular-sided rotator cuff tears: A meta-analysis. *J Orthop Surg Res*. 2015;10(1). doi:10.1186/s13018-015-0224-6
85. Xiao J, Cui G. Clinical and structural results of arthroscopic repair of bursal-side partial-thickness rotator cuff tears. *J Shoulder Elb Surg*. 2015;24(2):e41-e46. doi:10.1016/j.jse.2014.07.008
86. Shin SJ. A comparison of 2 repair techniques for partial-thickness articular-sided rotator cuff tears. *Arthrosc - J Arthrosc Relat Surg*. 2012;28(1):25-33. doi:10.1016/j.arthro.2011.07.005
87. Vitale MA, Arons RR, Hurwitz S, Ahmad CS, Levine WN. The rising incidence of acromioplasty. *J Bone Jt Surg - Ser A*. 2010;92(9):1842-1850. doi:10.2106/JBJS.I.01003
88. Yu E, Cil A, Harmsen WS, Schleck C, Sperling JW, Cofield RH. Arthroscopy and the dramatic increase in frequency of anterior acromioplasty from 1980 to 2005: An epidemiologic study. *Arthrosc - J Arthrosc Relat Surg*. 2010;26(9 SUPPL. 1):S142-S147. doi:10.1016/j.arthro.2010.02.029
89. Familiari F, Gonzalez-Zapata A, Iannò B, Galasso O, Gasparini G, McFarland EG. Is acromioplasty necessary in the setting of full-thickness rotator cuff tears? A systematic review. *J Orthop Traumatol*. 2015;16(3):167-174. doi:10.1007/s10195-015-0353-z
90. Mall NA, Tanaka MJ, Choi LS, Paletta GA. Factors affecting rotator cuff healing. *J Bone Jt Surg - Am Vol*. 2014;96(9):778-788. doi:10.2106/JBJS.M.00583

91. Moorman CT, Warren RF, Deng XH, Wickiewicz TL TP. Role of coracoacromial ligament and related structures in glenohumeral stability: a cadaveric study. *J Surg Orthop Adv*. 2012;21(4):210-217. doi:doi:10.3113/jsoa.2012.0210
92. Weber SC. Arthroscopic debridement and acromioplasty versus mini-open repair in the treatment of significant partial-thickness rotator cuff tears. *Arthrosc - J Arthrosc Relat Surg*. 1999;15(2):126-131. doi:10.1053/ar.1999.v15.0150121
93. Hyvönen P, Lohi S, Jalovaara P. Open acromioplasty does not prevent the progression of an impingement syndrome to a tear. Nine-year follow-up of 96 cases. *J Bone Jt Surg - Ser B*. 1998;80(5):813-816. doi:10.1302/0301-620X.80B5.8533
94. Cordasco FA, Backer M, Craig E V., Klein D, Warren RF. The partial-thickness rotator cuff tear: Is acromioplasty without repair sufficient? *Am J Sports Med*. 2002;30(2):257-260. doi:10.1177/03635465020300021801
95. Reynolds SB, Dugas JR, Cain EL, McMichael CS, Andrews JR. Débridement of small partial-thickness rotator cuff tears in elite overhead throwers. *Clin Orthop Relat Res*. 2008;466(3):614-621. doi:10.1007/s11999-007-0107-1
96. Payne LZ, Altchek DW, Craig E V., Warren RF. Arthroscopic treatment of partial rotator cuff tears in young athletes. A preliminary report. *Am J Sports Med*. 1997;25(3):299-305. doi:10.1177/036354659702500305
97. Tibone JE, Jobe FW, Kerlan RK, et al. Shoulder impingement syndrome in athletes treated by an anterior acromioplasty. *Clin Orthop Relat Res*. 1985;NO. 198:134-140. doi:10.1097/00003086-198509000-00020
98. Klouche S, Lefevre N, Herman S, Gerometta A, Bohu Y. Return to Sport after Rotator Cuff Tear Repair. *Am J Sports Med*. 2016;44(7):1877-1887. doi:10.1177/0363546515598995
99. Azzam MG, Dugas JR, Andrews JR, Goldstein SR, Emblom BA, Cain EL. Rotator Cuff Repair in Adolescent Athletes. *Am J Sports Med*. 2018;46(5):1084-1090. doi:10.1177/0363546517752919
100. Van Kleunen JP, Tucker SA, Field LD, Savoie FH. Return to high-level throwing after combination infraspinatus repair, slap repair, and release of glenohumeral internal rotation deficit. *Am J Sports Med*.

2012;40(11):2536-2541. doi:10.1177/0363546512459481

101. Vap AR, Mannava S, Katthagen JC, et al. Five-Year Outcomes After Arthroscopic Repair of Partial-Thickness Supraspinatus Tears. *Arthrosc - J Arthrosc Relat Surg*. 2018;34(1):75-81. doi:10.1016/j.arthro.2017.07.028
102. Bollier M, Shea K. Systematic review: what surgical technique provides the best outcome for symptomatic partial articular-sided rotator cuff tears? *Iowa Orthop J*. 2012;32(319):164-172.
103. Huberty DP, Schoolfield JD, Brady PC, Vadala AP, Arrigoni P, Burkhart SS. Incidence and Treatment of Postoperative Stiffness Following Arthroscopic Rotator Cuff Repair. *Arthrosc - J Arthrosc Relat Surg*. 2009;25(8):880-890. doi:10.1016/j.arthro.2009.01.018
104. Jordan RW, Bentick K, Saithna A. Transtendinous repair of partial articular sided supraspinatus tears is associated with higher rates of stiffness and significantly inferior early functional scores than tear completion and repair: A systematic review. *Orthop Traumatol Surg Res*. 2018;104(6):829-837. doi:10.1016/j.otsr.2018.06.007
105. Osti L, Buda M, Andreotti M, Osti R, Massari L, Maffulli N. Transtendon repair in partial articular supraspinatus tendon tear. *Br Med Bull*. 2017;123(1):19-34. doi:10.1093/bmb/ldx023

Anexo I. Listado de abreviaturas

ASES. American Shoulder and Elbow Surgeons.

Cols. Colaboradores.

EVA. Escala visual análoga.

HIBA. Hospital Italiano de Buenos Aires.

MR. Manguito rotador.

RMI. Resonancia magnética por imágenes.

RPMR. Ruptura parcial del manguito rotador.

RPMRA. Ruptura parcial del manguito rotador articular.

RPMRB. Ruptura parcial del manguito rotador bursal.

UCLA. Universidad de California en Los Angeles.

Anexo II. Escala de ASES.

ASES Shoulder Score

Name ..... **Age** ..... **Date** .....

1. Usual Work

2. Usual Sport/Leisure activity?

3. Do you have shoulder pain at night?
- ○ Yes
- ○ No

4) Do you take pain killers such as paracetamol (acetaminophen), diclofenac,
- ○ Yes
- ○ No

5) Do you take strong pain killers such as codeine, tramadol, or morphine?
- ○ Yes
- ○ No

6) How many pills do you take on an average day?

7) Intensity of pain?

○ 10 ○ 9 ○ 8 ○ 7 ○ 6 ○ 5 ○ 4 ○ 3 ○ 2 ○ 1

Pain as bad as it can be

8) Is it difficult for you to put on a coat?
- ○ Unable to do
- ○ Very difficult to do
- ○ Somewhat difficult
- ○ Not difficult

9) Is it difficult for you to sleep on the affected side?
- ○ Unable to do
- ○ Very difficult to do
- ○ Somewhat difficult
- ○ Not difficult

10) Is it difficult for you to wash your back/do up bra?
- ○ Unable to do
- ○ Very difficult to do
- ○ Somewhat difficult
- ○ Not difficult

11) Is it difficult for you manage toiletting?
- ○ Unable to do
- ○ Very difficult to do
- ○ Somewhat difficult
- ○ Not difficult

12) Is it difficult for you to comb your hair?
- ○ Unable to do
- ○ Very difficult to do
- ○ Somewhat difficult
- ○ Not difficult

13) Is it difficult for you to reach a high shelf?
- ○ Unable to do
- ○ Very difficult to do
- ○ Somewhat difficult
- ○ Not difficult

14) Is it difficult for you to lift 10lbs. (4.5kg) above your shoulder?
- ○ Unable to do
- ○ Very difficult to do
- ○ Somewhat difficult
- ○ Not difficult

15) Is it difficult for you to throw a ball overhand?
- ○ Unable to do
- ○ Very difficult to do
- ○ Somewhat difficult
- ○ Not difficult

16) Is it difficult for you to do your usual work?
- ○ Unable to do
- ○ Very difficult to do
- ○ Somewhat difficult
- ○ Not difficult

17) Is it difficult for you to do your usual sport/leisure activity?
- ○ Unable to do
- ○ Very difficult to do
- ○ Somewhat difficult
- ○ Not difficult

The Total ASES score is: 0

Nb: This page cannot be saved due to patient data protection so please print the filled in form before closing the window.

Anexo III.

Cuestionario ASES para evaluar la función

En el siguiente cuadro, encierre con un círculo el número que indica su capacidad para realizar las siguientes actividades:
0 = Imposible 1 = Muy difícil 2 = Algo difícil 3 = Nada difícil.

Actividad	Brazo derecho	Brazo izquierdo
1. Ponerse un abrigo.	0-1-2-3	0-1-2-3
2. Dormir sobre el lado dolorido o afectado.	0-1-2-3	0-1-2-3
3. Lavarse la espalda/abrocharse el corpiño.	0-1-2-3	0-1-2-3
4. Ir al baño e higienizarse	0-1-2-3	0-1-2-3
5. Peinarse.	0-1-2-3	0-1-2-3
6. Llegar an un estante alto.	0-1-2-3	0-1-2-3
7. Levantar 4,5 kg por encima del hombro.	0-1-2-3	0-1-2-3
8. Lanzar una pelota ubicando la mano por encima del hombro.	0-1-2-3	0-1-2-3
9. Realizar las tareas habituales. Mencionar:	0-1-2-3	0-1-2-3
10. Practicar los deportes/Hobbies habituales. Mencionar:	0-1-2-3	0-1-2-3

¿Cuánto le duele hoy? (Marque sobre la siguiente línea)



[(10 – puntaje EVA)] x 5 + [(5/3) x puntaje Función] = Total